Aus der Marburger Medizinischen Poliklinik.
(Direktor: Prof. Dr. Eduard Müller.)

Histologische Untersuchungen

über den

Fettstoffwechsel der Lunge

mit besonderer Berücksichtigung der experimentellen Pneumothorax-Lunge.

Inaugural-Dissertation

zur

Erlangung der Doktorwürde in der Medizin, Chirurgie und Geburtshilfe der Hohen Medizinischen Fakultät der Universität Marburg/L.

vorgelegt von

Hans Schmidt
aus Rastatt (Baden).

Druck: Buchdruckerei A. Gretscher, Jena.

Angenommen von der Medizinischen Fakultät
der Universität Marburg/L. am 21. Januar 1927.

Gedruckt mit Genehmigung der Medizinischen Fakultät
der Universität Marburg/L.

Referent: Prof. Dr. Eduard Müller,
Direktor der Med. Poliklinik d. Universität Marburg/L.

R. UNIV.
BIBLIOTHEEK
LEIDEN

Histologische Untersuchungen über den Fettstoffwechsel der Lunge

mit besonderer Berücksichtigung der experimentellen Pneumothorax-Lunge.*]

Schon in der medizinischen Literatur früherer Jahrhunderte findet man Hinweise, daß der Lunge eine gewisse Einwirkungsmöglichkeit auf den Fettstoffwechsel des ganzen Organismus zugeschrieben wurde.

Im Folgenden wollen wir zunächst einige ältere Autoren aus dem 18. Jahrhundert erwähnen, die sich mit dieser Frage befassen. In den „Institutiones Medicae ab Hermanno Boerhaave (1740)" heißt es in freier Übersetzung der lateinisch abgefaßten Publikation: „ . . . . . Der Chylus wird im Munde vorbereitet und gelangt daraufhin in den Magen. Die Weiterverarbeitung erfolgt im Intestinaltractus. Daraufhin wird er in die Milchgänge sezerniert und zu den Mesenterialdrüsen weiterbefördert. Im Chylus tragenden Ductus thoracicus kommt es zu einer weitergehenden Verdünnung und Vermischung. Schließlich wird der Chylussaft mit dem Venenblut vermischt und im rechten Herzen noch weitgehender verteilt, gelöst, verarbeitet und verfeinert. In die konischen und zylindrischen Verzweigungen der Pulmonalarterie wird der Nahrungssaft durch eine Vis a tergo kräftig hineingepreßt, während von den Gefäßwänden der Stoß erwidert wird. Es kommt somit zu einem einheitlichen Gemenge der flüssigen und festen Bestandteile des ganzen Körpers. In den Lungenvenen erfolgt die allerfeinste Mischung. Hier wird

*) Auszugsweise mitgeteilt durch Dr. Rehberg (Marburger Mediz. Poliklinik) in „Beiträge zur Klinik der Tuberkulose". Bd. 64. Heft 5/6 1926).

die Lymphe stark verdünnt, analog der Blutverdünnung in den entsprechenden Organen. Sie scheint in eine für die Ernährung günstige Form übergeführt zu werden. . . . .“ Aus dem eben Gesagten ergibt sich wohl die Annahme irgend einer Einwirkung der Lunge auf das Nahrungsgemisch.

Wie man sich die Einwirkung der Lunge auf das „chylosierte“ Blut dachte, zeigt folgender Abschnitt aus dem bereits oben angeführten Werke. Es heißt dort: „ . . . Jenes chylosierte Blut wird durch die Tätigkeit des zunächst gelegenen rechten Herzen in das sich windende, konische, elastische, mit zurückhaltender Wirkung ausgestattete Gefäß hineingetrieben und dort eingedickt, indem eine Änderung im gegenseitigen Berührungsverhältnis und der Gestaltung der Formelemente, weiterhin eine Auflösung, Zerreibung derselben und schließlich eine Zurückhaltung flüssiger Bestandteile stattfindet. . . . .“

Das Wichtigste ist also hier die Annahme eines Verschwindens corpusculärer Elemente, weiterhin einer Eindickung durch Zurückhalten flüssiger Bestandteile. Wenn auch nicht die Art der Formelemente erkannt werden konnte, so ist dem Verfasser wohl sicherlich eine Verminderung derselben aufgefallen.

Andere Schriftsteller aus damaliger Zeit vertreten dieselbe Ansicht. So schreibt z. B. ein I. C. A. Mayer im Jahre 1786, „ . . . . daß während der Atembewegungen das Blut zugleich durch die Lungen getrieben, verfeinert, mit dem aus den Speisen bereiteten Nahrungssaft (Chylus), der kurz zuvor, ehe das Blut aus allen Theilen des Körpers zum Herzen zurückkam, in dasselbe, und zwar in der linken Schlüsselbeinsblutader hineinträufelte, genau gemischt, von mancherley schädlichen Theilen, besonders überflüssigen Phlogiston, durch den Dunst der mit der ausgeathmeten Luft hervordringt, befreyet und im Gegenteil durch Annahme reinerer, besserer, kraftvollerer Theile aus der eingeathmeten Luft erquickt wird.“ Und an anderer Stelle: „Die Nahrungsmilch mischt sich in der linken Schlüsselbeinsblutader kurz vor dem Eingang des Blutes in die obere Hohlader und durch diese in das rechte Herzrohr dem Blute bey, und bedurfte

gewiß einer vielfachen Zerreibung mit den Bluttheilen, ehe sie sich genau mit ihnen verbinden, und in die Natur des Blutes übergehen konnte. Zu dieser Verrichtung waren die feinen Blutgefäße der Lunge gewiß am tauglichsten, besonders, da hier die Natur sogleich noch einen Ausweg für viele schädliche, aus den Nahrungsmitteln mit übergegangene Theile fand, wovon z. E. der Geruch des Athems eines Menschens, der viele geistige Getränke, besonders viel Branntwein getrunken hatte, oder viel Knoblauch aß, den gültigsten Beweis abgibt. . . .“

Es wird demnach nach Ansicht des Verfassers die Nahrungsmilch in der Lunge zu Blut, indem es schließlich zu fester Bindung der Nahrungs- und Blutteilchen kommt. Daraus läßt sich wohl entnehmen, daß ein völliges Verschwinden der Nahrungsmilch — dieser Ausdruck deckt sich wohl annähernd mit der heutzutage üblichen Bezeichnung „Fettemulsion“ — angenommen wurde. Auf jeden Fall wurde der Lunge eine aktive Einwirkung auf das Nahrungsgemisch zugesprochen, und zwar in der Form einer teilweisen Verminderung oder Unsichtbarmachung desselben. Schließlich wird noch der Tatsache Erwähnung getan, daß die Lunge makroskopisch niemals Fett aufweist, denn Mayer schreibt: „Es ist das Zellgewebe in der Lunge das Lockerste, was in irgend einer Gegend des menschlichen Körpers anzutreffen ist, und im fettesten Menschen nimmt es nie Fett auf.“

Schließlich sei noch der Ansicht Alberts von Haller dem Verfasser eines physiologischen Werkes aus dem Jahre 1788, Erwähnung getan. Er sagt an einer Stelle: „. . . . . Gefärbtes Wasser also, Molken, verdünntes Wachs, das man in die Lungenarterie treibt, kehrt mit einem Schaum durch die Luftröhre zurück“. Anscheinend schreibt auch er der Lunge eine „abfangende“ Tätigkeit für fettige Substanzen zu. Gleichzeitig nimmt der Verfasser wohl ebenfalls einen Verbrennungsprozeß in der Lunge selbst an und erklärt damit scheinbar ein Fehlen von „Brennbarem“, denn er schreibt: „. . . . aus allen anderen Theilen des Körpers wird zu gleicher Zeit das Blut, mit Brenn-

barem stark versetzt, in die Lungen zurückgeführt. Das Brennbare hat mit der Luft eine stärkere chemische Verwandtschaft als mit dem Blut, folglich vereinigt es sich mit der Luft, sobald es mit ihr in Berührung kommt."

Allgemein wird demnach der Lunge eine vervollkommnende Wirkung auf den Nahrungssaft zugeschrieben. Daß eine direkte Untersuchung des Blutes auf „Milch", d. h. eine Fettemulsion, früher wirklich stattgefunden hat, beweist ein Auszug aus der übersetzten Arbeit von Assalini. Anfangs geht Verfasser darin von der Vorstellung aus, daß bei einer Wöchnerin, die das Kind abgesetzt hat, die Milch schließlich nach Mischung mit der Nahrungsmilch im Ductus thoracicus ins Blut übertritt, wie wir sagen würden, von ihm resorbiert wird. Es heißt dann weiterhin, daß „Milch" oder Nahrungssaft nach der Lungenpassage im Blut nicht mehr nachweisbar sind. Dies wird nach Ansicht des Verfassers bewirkt: 1. Durch Exkretionsmaßnahmen wie Schleimabsonderung in den Lungen, 2. Durch Mischung mit dem Blut, d. h. etwas vorher vorhanden Gewesenes ist nicht mehr.

Wir sehen also, daß die Vorstellung einer Einwirkung der Lunge auf den allgemeinen Stoffwechsel nicht allein in einem Gasaustausch gesucht wurde. Immer wieder mußte nach der anatomischen Lage der Lunge die berechtigte Frage auftauchen, ob sie möglicher Weise außer ihrer augenscheinlichen Bedeutung für den Gasaustausch noch andere wichtige Funktionen aufweise, deren Wirkungen vielleicht weniger augenscheinlich, dafür aber nicht minder wichtig für den Stoffwechsel des ganzen Organismus zu werten seien.

In der neueren Literatur des Lungenfettstoffwechsels — es haben sich hauptsächlich Franzosen mit dieser Frage beschäftigt — werden besonders zwei Begriffe hervorgehoben und scharf voneinander geschieden.

Einmal handelt es sich dabei um den Vorgang einer Fettzurückhaltung durch die Lunge, der die Autoren Gilbert und Jomier den Ausdruck „adipopexie", Roger und Binet die Bezeichnung „lipopexie" gaben.

Zum anderen handelt es sich um den Begriff des Fettabbaues in und durch die Lunge, wohl allgemein mit „Lipodiärese“ bezeichnet, wobei aber besonders betont wird, daß es sich hierbei nicht um eine direkte Spaltwirkung gleich Lipase-Wirkung, sondern um irgend eine andersgeartete Veränderung der Fettsubstanzen handelt.

Betrachten wir zunächst die Literaturangaben, die sich mit der Frage der Fettzurückhaltung in der Lunge befassen, so müssen wir auch hier zwischen histologischen und chemisch-physikalischen Untersuchungsmethoden unterscheiden.

Es wären hier, was die histologische Erforschung dieser Frage anbetrifft, zunächst die Untersuchungen von Gilbert und Jomier zu erwähnen. Im Interesse der Verständlichkeit sei es uns gestattet, in freier Übersetzung auf die Untersuchungsergebnisse vorliegender Originalarbeit einzugehen.

„Vor etwa 20 Jahren wurde mit der fortschreitenden Entwicklung der histologischen Untersuchungsmethoden anläßlich des Studiums der Leberfettfunktion auch der Fettgehalt verschiedener anderer für den Allgemeinstoffwechsel wichtiger Organe nachgeprüft. Damals bereits wurden bei der Lungenuntersuchung von den Verfassern bisher noch nicht beschriebene histologische Bilder beobachtet und angegeben, die für eine Fettfixation und damit eine besondere Fettfunktion der Lunge sprechen sollten.

Die im Folgenden angegebenen Arbeiten bilden bereits die Fortsetzung älterer Untersuchungen, in denen M. Gilbert mit M. Carnot (l) zum ersten Male den Ausdruck „Adipopexie“ bei der Fettfixation durch die Lunge anwandten.

. . . . . In 18 Fällen bei 20 normalen Versuchshunden, die unter den verschiedensten Lebens- und Ernährungsbedingungen gehalten wurden, fand man mit auffallender Konstantheit große, schwarze, freiliegende Massen in den Alveolarwänden der Lunge. Die Präparate waren mit Chrom-Osmiumsäure gefärbt. Diese eben erwähnten schwarzen Massen hatten kein einheitliches Aussehen; bisweilen waren sie mehr oder weniger regelmäßig rund,

bisweilen von mehr gradliniger oder mehr geschweifter Form. Öfter fanden sich auch zwei getrennte Haufen, durch eine schmale Brücke miteinander verbunden, vor. Die Ausmaße der eben erwähnten Bestandteile waren gleichfalls ganz verschieden. Sie konnten 270 μ lang und 50—100 μ breit werden, niemals war aber der Durchmesser kleiner wie 12—17 μ in beiden Durchmessern. Ein Kern, Reste eines solchen oder irgendwelche Protoplasmabestandteile, die vielleicht für eine Zelle sprechen würden, in deren Innerem sich diese Fettmassen vorfanden, ließen sich nicht nachweisen. Die erwähnten Massen lagen meist an der Oberfläche der Lungenalveolen; oft wölbten sie sich in das Alveoleninnere vor, sodaß der Anschein erweckt wurde, als wenn an dieser Stelle die Fettmassen frei in das Lumen hineinragten, während sie in Wirklichkeit doch noch durch eine feine Membran von derselben abgetrennt waren. Allerdings konnten mal in ganz seltenen Fällen wirklich frei in den Alveolen liegende Fettmassen nachgewiesen werden. Sie waren dann aber am Rande regelmäßig angenagt (arrondies) und bisweilen von rötlich gefärbten, ausgetretenen Blutkörperchenmassen umlagert. Die Verteilung dieser Fettbestandteile in der Lunge im histologischen Bilde war nicht gleichmäßig zu nennen. An einigen Stellen waren dieselben gehäuft, an anderen wieder nur spärlich eingelagert.

Diese oben beschriebenen schwarzen Massen bestanden in der Tat aus Fett und nicht etwa aus schwarzen Kohlen- oder Staubpartikelchen. Andere Fettfärbungen bewiesen ihre wahre Fettnatur. Immerhin wäre ja bei Osmiumfärbung eine Verwechslung denkbar gewesen, doch bestanden noch andere Unterschiede. Staub bildete im Gegensatz zu den schwarzen homogenen Fettmassen, wie Verfasser sie vorfand, ein Konglomerat aus kleinen Elementarpartikelchen, die mehr oder weniger fest miteinander verbacken waren. Ihre Konturen waren weder angenagt noch geschweift, dagegen mehr von eckiger und unregelmäßiger Gestaltung.

Die in den Alveolarkapillaren gelegenen Fettmassen ge-

langen durch den Kreislauf an diese Stelle. In dem Lumen größerer Gefäße konnte man in der Tat analoge Fettgebilde nachweisen. Sie zeigten aber meistens kleinere Ausmasse als die intrakapillären Massen. Es wurde angenommen, daß das Fett innerhalb der Kapillaren koalesziert und an den Gefäßwänden hängen bleibt. Es bildete sich nun dort eine Art „Thrombus", der die Gefäßwände aufs Äußerste dehnte. Es war dies ein interessanter und bisher noch unbeschriebener Modus der Adipopexie.

Zur experimentellen Herstellung ähnlicher Fettbilder injizierten die Verfasser einem Hunde Milch in die Vena saphena und fanden bei der Lungenuntersuchung dieselben histologischen Bilder wie bei Vergleichstieren. Also auch in normalen Lungen konnten große intrakapilläre Fetthaufen nachgewiesen werden, die vergleichbar mit den bei Fettembolie beschriebenen Bildern waren; ja man fand sogar, in ganz seltenen Fällen allerdings nur, wohl infolge Gefäßwandruptur, Fettgebilde frei im Alveolarlumen, von Blutklumpen, wie schon erwähnt, umgeben."

In der Lunge soll es aber noch ganz bestimmte für den Fettstoffwechsel wichtige Zellelemente geben. Über diese berichtet uns eine weitere 2. Veröffentlichung der Verfasser Gilbert und Jomier. Hier heißt es, „daß die Adipopexie der Lunge sich nicht nur in der eben beschriebenen Weise zeigte, sondern, daß auch eine recht bemerkenswerte Fettmenge durch spezielle, unregelmäßig im Parenchym verteilte Zellelemente zurückgehalten wurde. Die Zellelemente zeigten sich regelmäßig angenagt, bisweilen von mehr oder weniger polygonaler Form. Ihr Durchmesser schwankte zwischen 27 und 41 μ, ihr Kern zwischen 8 und 12 μ. Fettige Schollenmassen verdeckten ihn oft. Diese Fettkörner — um dem Ausdruck „granulations" gerecht zu werden — waren im allgemeinen angenagt, von wechselnder Größe, und je nach Dicke des mikroskopischen Schnittes lagen sie mehr vereinzelt oder gehäuft im Gesichtsfeld. Im Gegensatz zu diesen „Fettzellen" bemerkte man, was allgemeine Ausmaße, Form und Kernbeschaffenheit anbetraf, analoge Gebilde, in denen

corpusculäre schwarze Elemente eingestreut waren. Es handelte sich hierbei um Staubteilchen, die im Gegensatz zu den Fettgebilden feiner, ausgefranzter, eckiger und zusammengebackener sich ausnahmen. Immerhin war, wie schon erwähnt, durch Osmiumfärbung die wahre Natur derselben schwer feststellbar; in jedem Falle aber boten einige intrazelluläre Fettpartikelchen größere Ausmaße als sie die Kohlenstaubkonglomerate je darzustellen vermochten mit einer ganz regelmäßig angenagten Randzone, sodaß allein hieraus schon auf die wahre Fettnatur geschlossen werden konnte.

Neben diesen speziellen Fett- und speziellen Staubzellen gibt es aber noch Gebilde, die in ihrem Inneren Staub und Fett gleichzeitig aufspeichern. Verfasser nannten sie: „Les cellules à graisse et à poussières".

Alle drei Zellarten fand man in den Alveolarwänden, im Inneren oder an den Wandungen der Blutkapillaren, im Alveolarlumen, an dessen Wänden sie mehr oder weniger fest anhafteten, ja schließlich sogar noch in den Bronchiallumina selbst. M. Granel hat dieselben Zellen in den Lungenalveolen der verschiedensten Versuchstiere wiedergefunden. Diese Elemente, die mit einem makrophagischem Vermögen ausgestattet sind, sollen nicht leukocytären Ursprungs sein, sondern vom Alveolarepithel abstammen."

Nun gibt es aber noch andere Fettlokalisationsstellen in der Lunge. Mit dieser Frage befaßten sich die Verfasser in einer dritten Abhandlung. „Man fand nämlich noch größere Fettmassen in den Knorpelzellen, die in der Umgebung der Bronchien knotige Anhäufungen bildeten. In jeder Zelle konnte man ein bis zwei kleine Fettpartikelchen mit einem Durchmesser von etwa ein bis zwei μ erkennen. Weiterhin entdeckte man im Inneren einiger Zellen der Alveolarauskleidung, teils isoliert, teils zu mehr oder weniger dreieckiger Form gruppiert, Fettkörnchen. Die zugehörigen Zellelemente befanden sich bisweilen im Zustand der Desquamation. Im Bronchialepithel fand man sogar reichlich Fettgebilde. Sie waren gleichmäßig angenagt und wiesen

mittlere Größe auf. Ihre wahre Fettnatur war durch Fettfärbung ebenfalls einwandfrei festzustellen. Der Zellkern wurde zwar bisweilen durch diese Fettgebilde verdeckt, aber nicht an die Zellperipherie gedrängt. Die glatte Bronchialmuskulatur ließ ebenfalls kleine Fetteinschlüsse erkennen. Fettpartikelchen ohne eine Spur von Zellelementen, in die sie jedenfalls mal eingeschlossen waren, fanden sich bisweilen auch frei im Alveolar- und Bronchiallumen."

Eine weitere 4. Abhandlung von Gilbert und Jomier befaßte sich mit der Frage der Ausbreitung des Fettes innerhalb der Lunge. „Schon im Jahre 1905 wurde von den Verfassern festgestellt, daß die Fettmassen durch die Arteria pulmonalis in die Kapillaren gelangen, in deren Lumen haften bleiben, und dort große koaleszierende Fettblocks bilden. Ein Teil dieses Fettes sollte nach mehr oder weniger langer Zeit der Fixation innerhalb der Kapillargefäße durch die Lungenvene wiederum in den allgemeinen Blutkreislauf zurückkehren. Ein anderer Teil wurde angeblich an Ort und Stelle verarbeitet, ein dritter endlich gelangte in die Bronchien."

Den Begriff der Fettzurückhaltung durch die Lungen vertraten auch die Autoren Roger, Binet und Verne. Sie prägten dafür den Ausdruck „lipopexie", der aber gleichbedeutend mit der von Gilbert und Jomier eingeführten Bezeichnung „adipopexie" zu werten ist. Auch sie wandten bei Prüfung der Frage des Lungenfettstoffwechsels zum Teil histologische Untersuchungsmethoden an. „Es wurden die Lungenschnitte mit verschiedenen Fettfärbungen behandelt, um auf diese Weise genauer in den ganzen Prozeß der Fettverteilung und Lipodiärese eindringen zu können. Von den in Formol gehärteten Lungenstückchen wurden zumeist Gefrierschnitte angefertigt, und diese nebst anderen Fettfärbungsmethoden mit Sudan III gefärbt. Es stellte sich dabei heraus, daß bei dem 5 Minuten nach der Ölinjektion gewonnenen Präparate die Fetttröpfchen in den Endverzweigungen der Pulmonalarterie und in den sich anschließenden Kapillaren zurückgehalten wurden. Gehäuft fand man sie

in dem Alveolarkapillarnetz und in den Kapillaren in Umgebung der Bronchiolen, weil letztere nach Arnold und Adriani auch aus der Pulmonalarterie versorgt werden. Das Öl bildet eben richtig gehende Fettembolien, welche damit einen Teil des zugehörigen Gefäßversorgungsgebietes abschließen. Das Kapillarnetz ist bisweilen von Fett wie injiziert, besonders, wenn die Emulsion sehr fein ist. Größere Fettkügelchen können auch bereits in den letzten arteriellen Verzweigungen hängen bleiben. Diese betragen bisweilen 8—10 μ im Durchmesser, während die Kapillaren nach Frey einen solchen nur von 5—6 μ haben. Die Venen dagegen sind frei von Fett. Je nach der Feinheit der Emulsion wird das Fett ganz oder nur teilweise zurückgehalten; zuweilen findet man auch anderswo kurz nach der Injektion eine leichte und vorübergehende Fettvermehrung, doch sind die Untersuchungsergebnisse nach Ansicht der Autoren selbst wechselnd. Bei stärkerer Vergrößerung bemerkt man, daß das im übrigen unverändert gebliebene Endothel in direkter Berührung mit den Fettkügelchen steht. Weder in den Zellzwischenräumen noch in den Zellen selbst, ganz gleich, ob es sich dabei um Wanderzellen oder um Lungenepithelzellen handelt, kann man Fetteinschlüsse entdecken.

Indessen gibt es eine besondere Art von Lungenzellen, die Lipoideinschlüsse enthalten. Es soll dies ein ganz normales Bild sein. Die Autoren berufen sich hierbei auf die Feststellungen von Gilbert und Jomier, die die besagten Elemente auch beschrieben haben; ebenso sollen sie von Granel beobachtet worden sein. Schließlich wird auch auf eine Publikation von Fauré-Fremiet verwiesen, der in ihr von „cellules à cholestérine“ spricht. Er erwähnt hier „eine kernhaltige, alveoläre Epithelzelle, die reichlich stark lichtbrechende Kügelchen enthält, die sich mit Sudan oder Indophenol gut färben und sich in Bezug auf Löslichkeit wie Fett verhalten. Sehr wahrscheinlich soll es sich um Cholesterin handeln. Durch Extraktion mit Aceton wird aus Lungengewebe auch hauptsächlich Cholesterin extrahiert, während die Neutralfette nur teilweise, Phosphatite

nur zu einem sehr kleinen Teil aufgenommen werden. Schließlich können diese Zellen auch beweglich werden und phagocytäre Eigenschaften erwerben.“ Doch darin scheinen sich eben alle Autoren — so sagen Roger, Binet und Verne — einig zu sein, daß diese Lipoideinschlüsse niemals aus Neutralfett bestehen. Wenn man einem Tier Öl in die Venen injiziert, soll dasselbe eintreten wie in normalem Zustande, z. B. nach einer Fettmahlzeit, nur in viel größerem Ausmaße. Schlachtet man beispielsweise ein Tier auf der Höhe der Verdauung, wie es Gilbert und Jomier getan haben, so sieht man nach ihren Angaben immer in den Lungenkapillaren dem Endothel angelagert Fettkügelchen. Natürlich finden sie sich nur in geringer Zahl, da einmal die aufgenommene Fettmenge gering ist, die Aufnahme derselben sich über eine längere Zeit erstreckt und die Lipodiärese in der Lunge zu gleicher Zeit ihre Tätigkeit aufnimmt.“ „Car la lipodiérèse est très active et très rapide“.

Wie wir späterhin hören werden, wurde den Tieren als Versuchsmodifikation auch tracheal Fett appliziert. Guieysse-Pellisier wandte diese Methode an und injizierte seinen Versuchstieren tracheal Olivenöl. Er fand im histologischen Bild, daß „ein Teil des Öles jedoch unverändert resorbiert wurde, und zwar durch die Epithelien, die sich von der Alveolarwand lösten oder auch caryokinetisch teilten und so die Wand verdickten. Das Öl fand sich in einigen dieser Zellen sehr reichlich, während andere keine Spur davon erkennen ließen. Oft wurde das Öl auch, mit Osmiumsäure kaum färbbar, netzförmig in der Zelle verteilt vorgefunden. Es wurde auch intrazellulär offensichtlich verseift. In der Tat fand sich nach intratrachealer Injektion von einer Suspension von Carmin in Olivenöl die Mehrzahl der Epithelzellen von der Oberfläche durch alle Zelllagen hindurch vollgestopft mit Carminkörperchen, zum Teil mit, zum Teil ohne Fett. Die eosinophilen Zellen waren im Blut nicht vermehrt, bedeckten dagegen die Innenwände der kleinen Lungenarterien und durchsetzten sogar reichlich deren Muskelschichten.

Auch im peribronchialen Bindegewebe fanden sie sich. Besonders aber häuften sie sich um die Fetttropfen herum an."

Schließlich ist neuerdings die Versuchsanordnung über die Adipopexie gleich Fettsaugung durch die Lungen noch weiterhin vergrößert worden. Es wurde von L. Binet und J. Verne Öl in die Pleurahöhle von Versuchstieren injiziert. Es erfolgte schnelle Resorption des Fettes, das schließlich in den Blut- und Lymphkapillaren der Lunge sichtbar wurde.

Auch von anderer Seite wurde „die Lunge als elektives Fixierungsorgan für in Blut injiziertes Öl" angesprochen. Busquet, H. et Ch. Vischniac betonten in einer 1921 erschienenen Arbeit, daß „die Leber, die als Speicherungsorgan für Fette bekannt ist, bezüglich des Öls ein viel geringeres Speicherungsvermögen als die Lunge aufweise."

Ebenso betont Kurt Ziegler, daß „Fettresorption emulgierten Fettes aus dem Blut am deutlichsten in der Lunge, Milz und Leber stattfindet."

Im Folgenden wollen wir eine gedrängte Zusammenstellung der Untersuchungsergebnisse der Verfasser geben, die sich mit dem chemisch-physikalischen Nachweis einer Fettzurückhaltung durch die Lungen befaßt haben.

Roger und Binet haben neben dem bereits oben angeführten histologischen Nachweis auch diesen Untersuchungsweg beschritten. Es handelt sich dabei um eine ganze Reihe von Veröffentlichungen. In einer derselben nehmen die Betrachtungen ihren Ausgang von einem Vergleich zwischen Leber und Lunge. „Wie die Kohlenhydrate nach der Resorption zunächst in die Leber gelangen, so ist für die Fette die Lunge das erste große Organ, das sie nach Passierung der Mesenterialdrüsen erreichen. Wenn man einem Hunde nach einer fettreichen Mahlzeit gleichzeitig Blut aus dem Herzen und der Arteria femoralis entnimmt, so kann man in letzterem einen Mindergehalt an Fett im Mittel etwa von 10% feststellen, gleichgültig nach welcher Methode die Fettbestimmung erfolgte. Die Lunge übt demnach — so schlossen

die Autoren — eine fettzurückhaltende, lipopexische Wirkung aus, ohne eine solche deshalb der Leber abzusprechen."

Auch in einer anderen uns vorliegenden Originalabhandlung der Verfasser Roger, Binet und Verne ist wieder der Unterschied in den Begriffen „Lipopexie und Lipodiérèse" hervorgehoben. „Die Glukosemassen gelangen durch die Pfortader in die Leber, die Fettmassen dagegen durch den Ductus thoracicus in die Vena subclavia sinistra und von da aus in die Lunge. Für das Fett bildet die Lunge „une véritable barrière". Der Nachweis hierfür wird erbracht durch Bestimmung des Fettgehaltes des linken und rechten Herzens. Vor der Lungenpassage beträgt angeblich das Blut-Fett-Verhältnis beim Hunde während des Verdauungsprozesses im Durchschnitt etwa 0,480 %, nach der Passage nur noch 0,413 %. Es besteht also ein Defizit von 0,067, was ca. einem Werte von 14 % entspricht. Bei gewissen Tieren soll dieser Unterschied bis zu 30 % betragen."

Sicard, Fabre und Forestier nehmen an, daß „die Hauptmasse der im Darm wieder rekonstruierten Neutralfette in die Lymphbahnen gelangt, dann durch die Venen in den kleinen Kreislauf und damit in die Lungen. Diese halten Fett zurück. So findet man z. B. im rechten Herzen 0,468, im arteriellen Blut 0,422 gr., mithin eine Differenz von 0,046 gr., was einer Retention von etwa 10 % enspricht. . . . . Die Untersuchung von Hunden auf der Höhe der Fettverdauung und nachher zeigt, daß Lungen und Leber von allen Organen am meisten Fett zurückhalten."

Bisher haben wir uns mit der Frage der Fettzurückhaltung (Adipopexie und Lipopexie) in der Lunge beschäftigt. Im Folgenden wird es unsere Aufgabe sein, den Fettabbau in der Lunge an Hand der uns zur Verfügung stehenden Literaturangaben durchzusprechen.

Eine Reihe von Autoren benutzte zum Beweis des Fettabbaues chemisch-physikalische Untersuchungsmethoden, andere prüften die Frage auf histologischem Wege.

Um mit dem chemisch-physikalischen Nachweis zu beginnen, wollen wir zunächst einer 1907—1908 erschienenen Untersuchungsfolge von N. Sieber über „die Fettspaltung durch Lungengewebe“ Erwähnung tun. Bluthaltige und entblutete Lungen wurden fein zerkleinert und dem Gemisch unter sorgfältigster Wahrung der Sterilität Natur- und Kunstfette zugesetzt. Beide Fettsorten wurden durch das Lungengewebe gespalten. Den Beweis glaubte der Autor dadurch zu erbringen, daß eine deutliche Zunahme der Acidität des Gemisches festgestellt wurde. Damals bereits wurde schon bemerkt, daß diese Aciditätszunahme nicht allein auf Rechnung einer sich bildenden Fettsäure bezogen werden darf, sondern daß auch im fettfreien Lungengewebe ein gewisser Säuregrad bei der Autolyse — vielleicht durch einen gewissen Kohlensäuregehalt bedingt — sich einstellt, der aber als Konstante bei den Endresultaten mit in Rechnung gesetzt werden muß. Derselbe wurde durch Kontrollversuche ermittelt. Die Säurebestimmung erfolgte durch Titration mit *n/20* und *n/10* Ätzkalilösung in Gegenwart von Phenolphtalein als Indikator. „Verschiedene Fettarten wurden durch ein und dasselbe Lungengewebe in verschieden rascher Zeit gespalten“. Als Ursache wurde ein fettspaltendes Ferment angenommen.

Von den weiteren Forschungen von N. Sieber möchten wir an dieser Stelle nur noch den Nachweis für das Vorhandensein gewisser Lungenlipoide erwähnen. Zu nennen wäre da hauptsächlich das Lezithin, Jekorin, Isocholesterin und Phosphatide.

A. Grigaut und Yovanovitsch gehen zunächst wieder von dem bereits oft angeführten Vergleichsorgan mit der Lunge der Leber aus. Sie weisen auf alte Literaturstellen hin, die angeblich sicherlich für eine Zurückhaltung von Fett und Cholesterin durch die Leber sprechen. Sie selber geben den Beweis in derselben Richtung für das Lecithin. Die Prüfung erfolgte durch eine Blutuntersuchung vor und nach der Organdurchströmung. Bei der Lunge nun wurden ebenfalls entsprechende Abnahmen aller drei Substanzen erwiesen.

Die gleichen Prüfungsmethoden wandte Paul Saxl an. Er kritisiert die bereits oben angegebene Arbeit von Frau Sieber, in der bekanntlich der Lunge ein ganz besonderes lipolytisches Vermögen zugesprochen wurde. Zur Nachprüfung dieser Frage untersuchte Verfasser gleichgroße Mengen von Leber und Lunge, die aufs feinste zerkleinert und mit physiologischer Kochsalzlösung versetzt wurden. Die Gemenge wurden nun nach vorherigem Zusatz von je 1 gr gegen Lackmus neutral reagierender Kuhbutter und Toluol unter gutem Gefäßverschluß in den Brutschrank gestellt. Die Titration der Filtrate erfolgte mit Normalnatronlauge bei Phenolphtalein als Indikator. Verfasser stellte zwar auch eine Fettspaltung durch Lungengewebe fest, aber die Leberfettspaltung war eine viel intensivere. Er spricht damit also nur gegen eine „Sonderstellung" der Lunge hinsichtlich der lipolytischen Fähigkeiten.

Auch Pagenstecher rechnet der Milz und Leber stärker Fett spaltende Fermentwirkung zu als der Lunge; jedoch gelang es ihm nicht, Fett spaltende Fermente zu isolieren.

Alle Autoren, die eine Fettspaltung in der Lunge beobachteten, erklärten diese durch das Vorhandensein Fett spaltender Fermente. E. L. Zaaijer glaubt „den Beweis für ein lipolytisches Enzym der Lunge dadurch zu erbringen, daß beim 18-stündigen Aufenthalt im Brutschrank der Alkoholextrakt der Lunge abnahm." Auch N. Sieber nahm ja bei der Lungenfettspaltung eine Fermentwirkung an.

Den Geweben im allgemeinen wird von Francis Hugo Thiele das Vorhandensein eines lipolytischen Fermentes zuerkannt. Jedoch soll sich seine Zerlegungsfähigkeit nur auf Phosphatide und Jekorine beschränken, während hingegen gewöhnliche Fette angeblich nicht gespalten werden.

A. E. Porter untersuchte die Wirkung verschiedener Organe verschiedener Tiere auf verschiedene Fette. Für uns in gewisser Weise interessant ist das Ergebnis, daß „die Lunge vom Schwein auf Olivenöl spaltend wirkt; Butyrinase war vorhanden in der Lunge von Ochs, Schaf und Schwein."

Auch N. Sieber hat ja eine verschiedene lipolytische Lungenwirkung verschiedener Versuchstiere feststellen können. „Die Schweinelunge besitzt im Vergleich zur Lunge anderer Tiere und des Menschen die bedeutendste Fettspaltungskraft sowohl für künstliche wie für natürliche Fette. . . . . Es folgt im Bezug auf Aktivität gegen natürliche Fette die Schafslunge, gegen künstliche Fette die Hundelunge. Die Menschenlunge nimmt in Bezug auf Spaltungsenergie eine mittlere Stellung ein. Die kindliche Lunge vermag größere Mengen natürlicher und künstlicher Fette zu zersetzen, wie die Lunge Erwachsener.“ Von der Frage ausgehend, „wie das Fett aus den Depots innerhalb des Körpers in den Kreislauf gelange, und wie der Abbau in den einzelnen Organen erfolge“, prüfte Berczeller 1912 die lipolytische Wirkung verschiedener Organextrakte. „Preßsäfte aus Organen wurden mit 4%iger Fettemulsion in Gummi arabicum 24 Stunden mit Toluol im Thermostaten gelassen und dann die entstandenen Fettsäuren bestimmt.“ Er kommt zu dem Endergebnis, „daß Lunge, Niere, Milz, Dünndarm und besonders das Pankreas ausgesprochene lipolytische Fähigkeiten aufweisen.“

Gleichfalls schreibt Guido Izar in seinen „Studien über Lipolyse“ der Lunge zwar eine gewisse, jedoch nur sehr schwache fettspaltende Wirkung zu. Blut und Muskeln sollen sogar ein stärkeres lipolytisches Vermögen aufweisen.

Ausgiebig mit dieser Frage haben sich Roger, Binet und späterhin auch J. Verne beschäftigt. In einer 1921 erschienenen Arbeit wird ein Vergleich zwischen dem Fettgehalt von Venen- und Arterienblut nach vorausgegangener Fettfütterung angestellt. Es gelang nachzuweisen, daß das Venenblut viel fettreicher war. Eine Erklärung fanden die Autoren in der Annahme, daß „die Lungen sowohl Fett zurückhalten als auch spalten, denn die lipolytische Fähigkeit der Lunge ist nach ihrer Ansicht viel größer als die des Blutes, auch spaltet das Lungengewebe — wir haben ja eine Reihe von bestätigenden Arbeiten dieser Art erwähnt — Fett in Abwesenheit von Blut.“

In einer weiteren Arbeit glaubten die Autoren Roger und Binet „eine Bestätigung der früheren Versuche gefunden zu haben, indem wiederum nachgewiesen wurde, daß das Blut des rechten Herzens mehr Fett enthält als das Arterienblut. Alle Organe sollen lipolytisch wirksam sein.“ Eine Vergleichstabelle mit folgenden Werten ist beigefügt: „Von 100 gr Fett zerstört Arterienblut 27, Leber 41, Lunge 39, Mesenterialdrüsen 34, Pankreas 31 usw.“

Etwas später veröffentlichten sie die Feststellung, daß „im arteriellen Blut die Fettmenge um $^1/_3$ in 18 Stunden bei 38 Grad in Gegenwart von Fluornatrium abnimmt.“ Sie bezeichnen diesen Vorgang nicht als „Spaltung“, sondern sprechen von „irgend einer anders gearteten Veränderung des Fettes“, der sie den Namen „Lipodiérèse“ beilegen, eine Bezeichnung, die wir, um keine Verwirrung in die mannigfachen Benennungen hineinzubringen, auch späterhin anwenden wollen. Die Bezeichnung „Lipolyse“ bleibt nach Ansicht der Autoren besser für den Begriff der „Spaltung vorbehalten“.

„Im Venenblut findet dagegen keine oder nur eine sehr geringe Lipodiärese statt“. Verfasser glauben aber nicht an eine eigene Spaltungskraft, die dem Blute innewohnt, sondern mehr an irgend eine Veränderung in oder am Blut durch die Lunge.

Was die Frage der Fettspaltung durch das Blut anbetrifft, so weisen M. Doyon und A. Morel nach, „daß, wenn man Blut bei Bruttemperatur unter Ausschluß von Mikroben konserviert, der Ätherextrakt abnimmt, ohne daß Glycerin und Fettsäuren entsprechend zunehmen. Der Prozeß erstreckt sich nicht auf in Vitro zugesetztes Neutralfett, wohl aber auf Olein, welches aus der aufgenommenen Nahrung in das Blut als verseifbare Verbindung übergegangen ist. Ein Hund erhielt nach 24stündiger Karenz mittels Sonde Ochsenpfotenfett in den Magen. Nach 4 Stunden wurde aus der A. carotis Blut entnommen und zum Teil sofort analysiert, zum Teil nach 72stündiger Konservierung bei 37 Grad. Es ergab sich, daß während der Konser-

vierung der Ätherextrakt von 7,41 % auf 2,7 % abgenommen hatte, ebenso die Ölsäure von 2,1 % auf 0,8 %.“

Noch deutlicher klären Busquet, H. und Ch. Vichniac diese Momente auf. Die Versuche ergaben, „daß unter Öl aufgefangenes Blut nicht imstande ist, Fette zu spalten, und sie schließen daraus, daß Lipase im intravasculären Blut nicht vorhanden sein kann“.

Im selben Jahre erschien eine weitere Publikation von Roger und Binet, in der sie unter anderem die „Intensität des weiteren Fettabbaues in den verschiedenen Organen, den sie als Lipodiärese bezeichnen, vergleichen. Je 100 gr Organbrei wurden in der gleichen Menge fluoridhaltiger physiologischer Kochsalzlösung 18 Stunden aufbewahrt und vorher und nachher auf ihren Fett- und Gesamtsäurefettgehalt untersucht. Die Verluste waren am größten bei der Leber = 41 %, Lunge = 39 % und den Mesenterialdrüsen = 34 %.“ Jetzt kommt eine Hauptfolgerung: „Die Wirkung der Lungen muß also mehr ins Gewicht fallen als die der Leber, da sie von dem reichlicheren Fettstrom passiert wird. Den Histologen ist schon bekannt, daß Fetttropfen in den Lungenzellen rasch verändert werden. Arterielles Blut verändert das Fett in viel kürzerer Zeit und ausgiebiger um als venöses und kann hierin durch reichliche Durchlüftung noch gefördert werden. In der Lunge erwirbt also das Blut die Fähigkeit, Fett zu verändern, und zwar nur zum Teil durch Aufladung mit Sauerstoff. Die Fettzerstörung wird durch ein Ferment hervorgebracht, zu dessen Isolierung die Extraktion mit Glycerin dienen kann und das in der Lunge und Leber am reichlichsten vorhanden ist.“

Zur Beantwortung der Frage, ob atomistischer Sauerstoff auf Fett spaltend einzuwirken vermag, sei auf eine Arbeit von Hugo Schulz hingewiesen, die besagt, „daß bei gewöhnlicher Temperatur der Sauerstoffgehalt der Luft allein die Oxydation eines Fettes ins Werk zu setzen, sich als unfähig erweist, selbst bei feiner Verteilung. Es bedarf dazu wahrscheinlich noch der Gegenwart von einem oder mehreren Fermenten.“

Eine weitere sich mit der Frage des Lungenfettstoffwechsels befassende Publikation bringt zunächst wieder „eine Bestätigung der früher beschriebenen Fettzerstörung durch das Blut auf Grund erneuter Versuche". Es wird hervorgehoben, daß „das Blut diese Fähigkeit durch die Lungenpassage erlangt, daß aber die Sauerstoffaufnahme dabei ohne Bedeutung ist".

Eine nochmalige ausgiebige Prüfung der ganzen Frage des Lungenfettstoffwechsels erfolgte in einer uns im Original vorliegenden Arbeit aus dem Jahre 1923. Wiederum stellen sie zu Beginn derselben einen Vergleich zwischen Leber und Lunge auf, indem sie sagen, daß beide Organe neben ihrer äußeren Funktion noch verschiedene innere zu verrichten haben. Es heißt: „Wie die Leber die aus dem Verdauungsprozeß stammende Glukose umwandelt, so wirkt die Lunge auf die Fettmassen ein, indem sie dieselben zurückhält und zerstört. Die Beseitigung des Fettes geschieht durch den mit „lipodiérèse" (λίπος und διαίρεσις) bezeichneten Prozeß. Roger, Binet und Verne sind der Meinung, daß es sich hierbei um eine Fermentwirkung handele. Den Beweis glauben die Autoren durch folgenden Versuch bringen zu können: Die fein zerkleinerte Lunge wird zur Mazeration in Glycerin eingelegt. Nach 8 Tagen nimmt man die Flüssigkeit, verdünnt mit Wasser und filtriert. Durch Zusatz von Chlorcalcium und Sodaphosphat entsteht ein Niederschlag von Calciumphosphat, der das wirkende Ferment mitreißt. Wenn es aber wirken soll, ist die Vermittlung (intervention) von Luft unerläßlich. Der Fettabbau ist demnach an einen Oxydationsprozeß gebunden. Die Mitbeteiligung des Sauerstoffs in irgend einer Art beweist folgender von den Verfassern angestellter Versuch: Einem Hunde wurde in eine periphere Vene etwa 4 ccm von fein emulgiertem Olivenöl injiziert; gleichzeitig wurde künstliche Atmung vorgenommen. Der Thorax wurde seitlich eröffnet und ein Stück Lunge herausgeschnitten. Gleichzeitig wurde in corpore der Bronchus des rechten Unterlappens vollständig unterbunden, ohne dabei seine Gefäßversorgung irgendwie zu beeinflussen. Zwei Stunden später wurde das Tier geschlachtet, und

es wurden Stücke aus dem Lungenteil, der hatte atmen und der nicht hatte atmen können, entfernt. Die nach der Methode von Kumagawa ausgeführten Untersuchungen ergaben folgende Resultate: 5 Min. nach der Injektion war der Prozentgehalt des Fettes 7,99 %, nach 2 Stunden war er in dem lufthaltigen Lappen auf 3,53 % gefallen, während der unterbundene noch 7,84 % enthielt. Wo der Sauerstoff wirken konnte, betrug der Fettverlust demnach 4,46 %, während nur 0,15 % Verlust im unterbundenen Lappen zu verzeichnen war."

Eine letzte Arbeit der Verfasser, die sich mit der Lungenphysiologie beschäftigte, erschien im Jahre 1925. . . Zu Anfang bestätigen sie aufs neue ihre alten bereits in den vorigen Arbeiten erwähnten Ergebnisse. Sie fanden wiederum einen Unterschied von 10 %, was den Fettgehalt zwischen arteriellem und venösem Blut anbetrifft. Sie betonen dabei nochmals, daß es sich um keine Lipase-Wirkung handele, sondern um eine Bildung „nicht mehr äther-löslicher Bestandteile durch Fermente. Nach Pankreasexstirpation bleibt die Lipopexie beim Hund ungestört. Bei Ölinfusion läßt sich die Anreicherung der Lunge und der innerhalb von 48 Stunden vollzogene vollständige Abbau des Fettes beim Hund nachweisen; er ist an die Gegenwart von Sauerstoff gebunden . . . . . Im arteriellen Blut betrug in 18 Stunden die Lipodiärese 35 %, im venösen dagegen nur 3,5 %. Ein geringer Teil dieser Differenz war durch den O.-Mangel bedingt; die volle Fett zerstörende Kraft des Arterienblutes erreichte das Venenblut, sobald es die Lunge durchströmt hatte. Daraus wurde geschlossen, daß die Lunge an das Blut ein lipodiäretisches Ferment abgibt." So weit der Überblick über die Untersuchungsergebnisse von Roger und Binet!

Sicard, Fabre und Forestier schließlich wandten eine ganz eigenartige Methode zum Nachweis der lipodiäretischen Kraft des Lungengewebes an. In ihrer Publikation „La Lipodiérèse chez l'homme" (1923) wurden zum ersten Male an Menschen selbst vorgenommene Versuche erwähnt. Verfasser prüfte „die lipodiäretische Kraft des Lungengewebes durch Kontrolle

der Jodausscheidung nach Anwendung jodierten Öls. Man konnte das Öl entweder tracheal oder intravenös injizieren. In diesem letzteren Falle stieg die Ausscheidung während 6—8 Tagen kontinuierlich an, um dann schnell abzufallen. In den ersten 10 Tagen wurden 20—35 % des zugeführten Jods ausgeschieden. Nach intratrachealer Zufuhr war der Abbau zuerst sehr stark und nahm ständig ab, ein Zeichen dafür, daß das Öl nicht in der Lunge verblieb. Am ersten Tage erschienen 15, bezw. 31 % des Jods im Harn. In den ersten 5 Tagen = 34, bzw. 68 %.“ Bemerkenswert scheint uns hierbei besonders der Umstand, daß bei trachealer Zuführung die Jodausscheidung und damit die Fettzersetzung stärker ist als bei intravenöser Applikation.

In einer weiteren Arbeit, anscheinend über dasselbe Thema, „bestätigen Verfasser die Angaben von Roger und Binet“. Es wird die Ansicht vertreten, „daß im Blut das Fett wie der Zucker gespalten werden, aber nur im arteriellen, nicht im venösen, und es läßt sich zeigen, daß hier ein Oxydationsvorgang vorliegt. Es ist ein diastatischer Vorgang, und das Ferment stammt aus der Lunge. Dies läßt sich auch an aus mazerierten Organen gewonnenem Preßsaft zeigen. Verfasser stellten nun Versuche mit jodiertem Fett an, das besonders zum Nachweis im Urin sich eignet, da das Jod dann ohne Fettspaltung nicht ionisiert ist.“ Sie schließen mit dem Ergebnis, „daß die Fettspaltung im Blute und in der Lunge erheblich ist“.

Im folgenden Jahre 1924 erschien von Franz Köszeg eine Abhandlung, die sich mit der „Verteilung der Fette im Organismus“ befaßte. Es heißt, „daß schon vor längerer Zeit die Aufspeicherung von Fett bei der Fettverdauung und nach intravenöser Injektion von Fettemulsionen in der Lunge erwiesen wurde. Zur Unterscheiduug von körpereigenem und infundiertem Fett wurde Jodipin (Merk) in Form einer Emulsion intravenös appliziert. Der Jodgehalt des Blutes war gegenüber dem der Lunge verschwindend klein. Schon nach 4 Min. war das Fett bis auf 4,5 % der einverleibten Menge aus dem Blute verschwunden. Es fanden sich Lungenteile mit fast 3 % Jodipin-

gehalt, auch solche mit nur 1 %. Das Jodipin war sehr ungleichmäßig in den verschiedenen Lungenabschnitten verteilt. Eine Stunde nach der Infusion waren nur noch 1,6 % der einverleibten Menge im Blut. Der Maximalwert in der Leber kam etwa dem Minimalwert in der Lunge gleich."

Im Folgenden müsssen wir noch auf eine Reihe von Lombroso angestellter Versuche hinweisen, die teilweise auf die Arbeiten von Roger und Binet Bezug nehmen. Verfasser geht von früheren Versuchen aus, die „bei künstlicher Duchströmung einer Hundeleber eine Abnahme des im Organ vorhandenen oder zugesetzten Fettes um etwa 10 % ergaben. Bei Hungerhunden trat hingegen keine Abnahme, sondern eher eine Zunahme des Fettgehaltes ein. Früher wurden diese von älteren Autoren festgestellten Fettneubildungen durchweg als Abspaltungen aus irgend einer Bindung gedeutet. . . . . Anscheinend unabhängig von diesen Versuchen prüfte Roger nun die Fett abbauende Kraft einiger Organe, vor allem der Lunge. Lombrose kontrolliert und vergleicht nun seine Resultate mit denen Rogers und kommt dabei zu dem Ergebnis, daß bei Autolyse in Gegenwart von Fluorid das Fett in den Organen von Hunden, die entweder gefüttert oder mit Salzsäure behandelt wurden, in 16—24 Stunden meist angegriffen und im Mittel um 6,8 % vermindert wurde. Jedoch blieb manchmal diese Reaktion aus, besonders, wenn eine nach den Vorschriften von Roger und Binet zusammengesetzte fettreiche Mahlzeit gereicht worden war. Von diesen Autoren genannte Zahlen, z. B. 45 %, wurden nie erreicht." Wir möchten an dieser Stelle bemerken, daß die Durchschnittswerte in den Arbeiten von Roger und Binet nur etwa 10 % betrugen. Bei den Versuchen von Lombroso „überstieg die Abnahme des Fettes allerdings einmal 20 %. Hatte der Hund aber vor dem Tode drei Tage gehungert, so ergab sich bei der Autolyse sogar eine leichte Fettzunahme von etwa 3,2 % im Mittel. Auch bei der Lunge wurden ähnliche Ergebnisse gewonnen, doch blieben auch hier die Abnahmen weit hinter den Angaben von Roger und Binet zurück. Fettfütterung hatte

hier keine Bedeutung. Die Versuche zeigten, daß zu den in den älteren Versuchen des Verfassers beobachteten Veränderungen des Fettgehaltes die Gegenwart von Blut nicht erforderlich ist.“ Als Grund für diese unterschiedlichen Ergebnisse scheint nach seiner Ansicht, die er in einer zweiten Veröffentlichung darlegt, „ein kritischer Punkt zu existieren, wo sich zwei aufeinanderfolgende Vorgänge — Fettzerstörung und Fettbildung — treffen“. Lombroso beobachtete nämlich in den meisten Fällen „eine allmähliche Wiederherstellung des anfänglichen Organfettgehaltes“.

Hier ist wohl der Ort, auf eine Arbeit von E. Freudenberg einzugehen! Zu Beginn derselben werden die Untersuchungen von Kastle und Loewenhart erwähnt, „mit denen J. Loeb den Fettstoffwechsel vom Gesichtspunkt der umkehrbaren Lipasewirkung betrachtet.“ Sowohl bei reicher Fettzufuhr wie im Hungerzustand nehmen diese Verfasser je nach Lage der Dinge eine „synthetische“ oder „hydrolytische Phase der Lipasewirkung“ an. Für den Aufbau in den Fettzellen bei Fettzufuhr, wie für den Aufbau des Fettes in eben diesen Zellen im Hungerzustand, glaubt auch Freudenberg „möglicherweise an die reversible Wirkung ein und derselben Lipase.“ Weiterhin betont Verfasser gleich Saxl die Unsicherheit der Methode, eine Fettspaltung allein durch den „Aciditätszuwachs des Digestionsgemisches“ zu bestimmen. Verfasser gibt dann in einer Zusammenfassung der Ansicht Ausdruck, daß nur in Leber und Milz eine wirklich stärkere Fettspaltung erfolgt. „Bei der Kaninchenniere und -Lunge aber, wo der Spaltungsvorgang etwas ausgiebiger erscheint, verliert er durch die relative Kleinheit der Organe an Bedeutung. . . . . Dem Zuwachs an freier Fettsäure bei Untersuchung der verschiednen Organe, der nach Hitzwirkung ausbleibt, wird wohl ein fermentativer Prozeß zugrunde liegen.“

Auch Artom, Camillo sah angeblich bei dem Lungenferment „in der ersten Zeit die Cholesterin zerstörende, später die Cholesterin bildende Tätigkeit stärker hervortreten.“

Schließlich hat Ernst Schmitz und Fritz Peiser die ganze Frage der wechselseitigen Wirkung des Lungenfettenzyms

nochmals behandelt. Es heißt, „daß nach den Untersuchungen französischer Autoren (Roger und Binet, Sicard, Fabre und Forestier) die Lunge Fett abzubauen vermag. Lombroso hat indessen festgestellt, daß zwei verschiedene Vorgänge ablaufen, von denen der eine zu einer Vermehrung, der andere zu einer Abnahme des Fettes führt. Damit lag die Vermutung nahe, daß die Lunge beim Fettabbau ähnliche Gleichgewichtsreaktionen bewirkt, wie sie für die Leber nachgewiesen sind. Sie wurde an dem einfachsten Beispiel der Reaktion β = Oxybuttersäure ⇄ Acetessigsäure geprüft." Aus den Versuchsergebnissen schlossen die Verfasser, „daß die Bedeutung der Lunge für den Fettstoffwechsel nicht in einer β = Oxydation beruhen kann."

Was den histologischen Nachweis des Fettabbaues anbetrifft, so weisen Roger, Binet und Verne nach, daß „15—20 Minuten nach der Injektion man die Fetttröpfchen sich schon aushöhlen und ausbuchten sieht. An der Peripherie wird der Prozeß zunächst am deutlichsten. Mit der Veränderung des chemischen Charakters verlieren die Fetttropfen ihre anfänglich runde Gestalt; der Rand wird ausgebuchtet und ausgebogen, schließlich bilden sich im Zentrum Vacuolen aus. Die normaler Weise schwarze Osmiumfettfärbung wird grau und weniger intensiv. Auch dies ist wohl ein deutliches Zeichen für die beginnende chemische Veränderung. Ebenso erhält die normaler Weise rote Sudanfärbung einen gelblichen Farbton.

Dieselben Bilder beschreiben auch Guieysse-Pellisier, bei deren Versuchen den Tieren auf dem Bronchialwege Öl beigebracht wurde. Doch betonen die Verfasser Roger, Binet und Verne, daß bei ihren Versuchen der Prozeß weniger stürmisch verlief und das Fehlen von eosinophilen Zellen, die nach Eintritt des Öls in die Alveolen gehäuft auftreten sollen. Sie bemerkten dagegen nur eine Hypertrophie der Endothelzellen. Ihr Kern wurde dicker und nahm eine unregelmäßige Gestaltung an (une forme arrondie), ohne das zweifelsfreie Teilungsvorgänge hätten nachgewiesen werden können. Die Fettkugeln wurden allmählich immer kleiner, blieben aber trotzdem an den Endothelien haften

und vermochten dort gegen die Gewalt des strömenden Blutes hängen zu bleiben. Der Abbau geschieht angeblich wohl ausschließlich in den Gefäßen. Ausdrücklich wird von den Autoren noch einmal betont, daß man in den Lungen-Epithelien und seinen Zwischenräumen kein Neutralfett fand; indessen wurde eine deutliche Vermehrung von mit Lipoidmassen angefüllten Alveolarzellen erwähnt. Auch die histologisch-chemische Untersuchung beweist, daß diese vornehmlich in Staubzellen eingelagerten Lipoidmassen kein Neutralfett darstellen, sondern eben reinen Lipoidcharakter tragen. Verfasser lassen es dahingestellt, ob es sich um Fettsäuren handelt, die im Laufe der Lipodiärese in Freiheit gesetzt sind. „L'hématose" (= wirkende Substanz für die Verwandlung des Nahrungssaftes im Blut) wird wohl hauptsächlich in den Alveolarkapillaren gebildet. Deshalb verschwindet auch hier das Fett verhältnismäßig rasch, während die Fettmassen z. B. in den Bronchialkapillaren bestehen bleiben, die, wie oben schon erwähnt, auch einen gewissen Teil des Fettes aufzunehmen vermögen. Diese Erfahrungen stützen die durch chemische Untersuchungen gemachten Feststellungen und damit die Ansicht, daß die Luft ein für die Lipodiärese sehr wichtiger Faktor ist. Zu ihrem Beweis greifen Roger, Binet und Verne nochmals auf folgenden Versuch zurück: Versuchshunden war ein Bronchus unter sorgfältigster Schonung der Blutversorgung abgebunden worden; es wurden Schnitte hergestellt von dem Teil, dessen Atmung der Norm entsprach, und von dem, der infolge der Ligatur keine neuen Luftmengen mehr verarbeiten konnte. Ersterer war nach zwei Stunden vollständig ölfrei; hier und da waren noch einige Fetttröpfchen im Gesichtsfeld, die aber auch bereits im Verschwinden begriffen waren. Nur in den Arteriolen und den Bronchialkapillaren fanden sich noch Fettreste. Im Gegensatz dazu zeigte der dem abgebundenen Bronchus zugehörige Teil keine Veränderung, d. h. der Schnitt zeigte im Vergleich zu einer gleich nach der Injektion erfolgten histologischen Untersuchung keine neuen Erscheinungen, indem die Alveolarkapillaren wie die Arteriolen durch Fettmassen sich

versperrt erwiesen, und nur wenige Fetttropfen die Anfangserscheinungen der Lipodiärese wie bogenförmige Ausschweifung, Auszackung der Ränder etc. zeigten. Bei den Vorkehrungen, die zur Entfernung der Lungenstücke sich als notwendig erwiesen, war eine Schädigung und Quetschung gewisser Lungenorganteile nicht zu umgehen; die so beschädigten Teile ließen die Luft nur schlecht durchdringen. Infolgedessen blieben auch hier die Fettkügelchen für Stunden von jeglicher sichtbaren Einwirkung verschont. Ein Schnitt ließ immer zwei andersgeartete Teile erkennen, die voneinander sehr unterschiedliche Bilder darboten. Der eine Teil, dessen Alveolen durch die Kongestion angefüllt und damit luftleer waren, ließ die Kapillaren noch voll von Fettkügelchen erscheinen. In dem anderen Teile mit normalen Alveolen war jede Spur von Fett verschwunden. Diese Kongestivherde eröffneten noch ganz andere neue Phänomene. Die Endothelzellen der Gefäße, in denen die Zirkulation stockte, hypertrophierten. Sie nahmen das Fett in sich auf und zerstörten es in ihrem Inneren. Hier haben wir einen Prozeß vor uns „phagocytaire, intra-cellulaire, pathologique", der scharf zu trennen ist von dem Bilde der intravasculären Verdauung (digestion intravasculaire), wie sie physiologischerweise geschieht. Zum Schlusse erwähnen die Autoren, daß man in diesem Falle zum ersten Male von einer intravasculären Verdauung sprechen könne, denn man kannte bisher eine solche nur in Organhöhlen unter dem Einfluß von Säften oder in den Organen selbst durch Mitwirkung von Fermenten, die dort ihre Entstehung erleben."

In der 1925 erschienenen Arbeit heißt es, „daß sich histologisch die Zerstörung des Fettes, welches zunächst die Lungenkapillaren vollständig ausfüllt, schon nach $^1/_4$ Stunde nachweisen läßt".

Es gibt aber noch eine weitere Möglichkeit, den Versuchstieren Fett zu applizieren. Wir denken dabei an die tracheale Fettzufuhr.

Seit langem schon ist ein starkes Resorptionsvermögen der Lunge bekannt. E. Peiper ließ verschiedenen Tieren körper-

warmes Wasser in die Trachea einlaufen. Es traten auch bei großen Flüssigkeitsmengen keine dyspnoischen Erscheinungen auf, trotzdem z. B. ein nur mittelgroßer Hund in einer Stunde 250 ccm Wasser eingeflößt bekam. Die Schnelligkeit der Resorption ließ sich am besten durch Applikation pharmakologischer Gifte darstellen. Man benutzte Strychnin, Curare etc. Die Wirkung trat z. B. bei einer bestimmten Strychninmenge 10 Min. früher auf als bei subcutaner Applikation.

Aber nicht nur flüssige, sondern auch corpusculäre Elemente werden in der Lunge resorbiert. Hierüber berichtet uns Fleiner, der „Blut oder Tusche tracheotomierten Versuchstieren in die Luftröhre einbrachte". Aus dem Lumen der Trachea und größeren Bronchien erfolgte keine Resorption. „Anders verhielt sich die Lunge selbst: Blut- resp. Tuschekörperchen drangen zwischen den Alveolarepithelien in das eigentliche Gewebe der Alveolarwand, in das interstitielle Lungenbindegewebe ein, und bildeten hier den Saftkanälchen entsprechende Züge, die sich leicht bis in die lymphatischen Räume im peribronchialen und perivasculären Bindegewebe und bis in selbständige Lymphgefäße sich verfolgen ließen".

Interessant sind die Feststellungen von Kawahara, Mizuchi, der „Fröschen die verschiedensten corpusculären Elemente in die Lunge injizierte. Alle diese Stoffe (Sahne, Ölemulsion, Tusche, — ausgenommen rohe Stärke —, Hefeaufschwemmung, Blut von Säugetieren) ließen sich nach $1^1/_2$—2 Stunden in der Bauchvene nachweisen, hatten also die Lungenwand durchwandert. . . . . Im Gegensatz zum Frosch erwies sich die Lunge von Warmblütern (Kaninchen, Ratte, Huhn) für corpusculäre Elemente undurchlässig."

Experimentell wurde nun dieser tracheale Weg auch zur Prüfung der Fett resorbierenden und verarbeitenden Kraft der Lungen angewandt. Guieysse-Pellisier injizierte den Versuchstieren — Kaninchen oder Hunden — tracheal Olivenöl. „Auf den mikroskopischen Schnitten fand sich die Wand der mit Öl gefüllten Alveolen verändert. Sie war verdickt und be-

stand aus drei Zellarten, nämlich großen und großkernigen Epithelien, polynucleären Leukocyten und Eosinophilen. Die Ölmassen waren am Rande „angefressen", „vakuolisiert" und sahen zuweilen wie Guirlanden und Spitzen aus. Dies wird durch die starke Lipolyse verursacht, die das Lungengewebe nach Mayer und Morel auszuüben vermag."

Unsere eigenen Untersuchungen befaßten sich mit der Frage, welchen Einfluß ein künstlicher Pneumothorax auf die Lungen-Fettfunktion auszuüben vermag.

Als Versuchstiere benutzten wir 17 Kaninchen, deren Lungen rein histologisch auf ihre Lungen-Fettfunktion untersucht wurden. Die Dauer der Pneumothoraxanlage und der Fettfütterung war bei den einzelnen Versuchstieren verschieden gewählt; gleichzeitig wandten wir verschiedene Arten der Fettapplikation an.

Bei der enteralen Fettzufuhr benutzten wir das Sondenverfahren. Weiterhin injizierten wir auch Fett intravenös oder ließen es tracheal aspirieren.

Als Fettsubstanz schien uns, der besseren Verträglichkeit halber, Lebertran am geeignetsten zu sein.

Von den Lungen der Versuchstiere nun wurden, um eine gute Vergleichsbasis zu schaffen, möglichst aus entsprechenden Partien histologische Gefrierschnitte angefertigt, und dieselben mit Sudan und Haematoxylin gefärbt.

Im Folgenden bringen wir die einzelnen Sektionsprotokolle und die histologischen Lungenuntersuchungsergebnisse unserer Versuchstiere, die wir der besseren Übersicht halber nach Art der Fettapplikation in verschiedenen Gruppen zusammengefaßt haben.

Zunächst führen wir eine Beschreibung des histologischen Lungenbefundes eines Normaltieres an, soweit es eben für unser Gebiet in Frage kommt.

K. 2 bekam keinen Pneumothorax angelegt und blieb ohne jede Fettfütterung, abgesehen von den in jedem Trocken- und Grünfutter vorhandenen geringen Pflanzenfettmengen.

Makroskopisch zeigten sich an der Lunge keine Besonderheiten.

Im histologischen Bilde fand man ganz vereinzelt in den Alveolarkapillaren, bald mehr rundlich, bald mehr wurstförmig geschweift, sudangefärbte Fettmassen. Jedoch war die Sudanfärbung weniger intensiv und zeigte eine schmutzig-gelbliche Tönung im Vergleich zu dem mehr rötlichen normalen Farbton. Die Fettmassen selbst zeigten kein homogenes Aussehen, sondern ließen in ihrem Inneren einen körnigen Zerfall, Schollen- und Vakuolenbildung in ausgeprägtem Maße erkennen. Die relativ reichlichen Mengen Fett in den Kapillaren lassen allerdings bezweifeln, daß es sich hier um physiologisches Fett auf der Höhe der Verdauung handelt. Vermutlich handelt es sich um eine Fettembolie infolge des gewaltsamen Todes (Genickschlag).

In den Bronchialknorpelknötchen beiderseits fanden sich reichlich fetttröpfchenhaltige Knorpelzellen.

Die 1. Gruppe der eigentlichen Versuchstiere umfaßt 9 Kaninchen, denen wir sämtlich einen linksseitigen Pneumothorax anlegten und deren Lungen wir nach verschieden langer Fettfütterungsdauer histologisch untersuchten. Wir wollen vorausschicken, daß allgemein die Tiere eine gute Freßlust aufwiesen, und die Sektion stets reich entwickelte Fettpolster und einen starken Fettgehalt der inneren Organe ergab.

Leider gingen uns vier Tiere an der bei Kaninchen häufig auftretenden Lungenseuche ein.

1) K. 8 kam am 14. Versuchstage an der Lungenseuche ad exitum. Die zuletzt tags zuvor durch Sonde injizierte Lebertranmenge betrug 10 ccm. Im Laufe der Versuchsdauer wurden 70,0 ccm. Lebertran verfüttert.

Makroskopisch war ein linksseitiger Pneumothorax und bronchopneumonische Herde in beiden Lungenhälften nachweisbar.

Histologisch fanden sich beiderseits bronchopneumonische Herde mit starker Hyperaemie.

Fett war nur in den Bronchialknorpelzellen festzustellen.

2) K. 10 ging am 15. Versuchstage auch an Lungenseuche zu Grunde. Vom 11. Versuchstage ab verschlechterte sich die Verdauung, desgl. ließ die Freßlust nach. Nach der Totenstarre zu schließen, lag die letzte Lebertranfütterung sicherlich über 12 Stunden zurück. Die verfütterte Lebertranmenge betrug 66,0 ccm.

Makroskopisch fand sich ein linksseitiger Pneumothorax und beiderseits bronchopneumonische Herde. Histologisch fand sich in der rechten Lunge ganz vereinzelt Fett in den Alveolarkapillaren. Dasselbe war bereits im Verschwinden begriffen. Die Randzonen der Fettmassen, die im übrigen in ihrem Inneren Vakuolenbildung und scholligen Zerfall erkennen ließen, waren deutlich angenagt oder zeigten ganz verschwommene Konturen mit einer schmutzig-gelblichen Sudanfärbung. Gleichzeitig ließen sich reichlich bronchopneumonische Herde mit kleinzelliger Infiltration nachweisen.

Zu erwähnen wäre noch das Vorhandensein von Fetttröpfchen in den Bronchialknorpelknötchen.

In der linken Lunge sah man gleichfalls noch Fett ganz vereinzelt in dem Alveolarkapillarnetz eingestreut. Jedoch waren die Fetttröpfchen viel deutlicher „lipodiäretisch" verändert wie rechts. Auch hier ließen sich bronchopneumonische Herde und Fetteinschlüsse der Bronchialknorpelzellen feststellen.

3) K. 11, von gleichem Wurf wie K. 10, ließ vom 18. Versuchstage etwa ab deutlich Krankheitszeichen erkennen. Der Stuhl wurde dünnflüssig, und es ließ die Freßlust nach, sodaß wir zwischendurch mit der unphysiologischen Lebertranfütterung aussetzen mußten; doch konnten wir sie schließlich auf 10 ccm. pro die steigern. Am 31. Versuchstage setzte starker Gewichtsabfall ein. Die Tötung des Tieres durch Genickschlag erfolgte am 35. Versuchstage. Die verfütterte Gesamtlebertranmenge betrug 202,0 ccm.

Bei der Sektion fielen die überaus reichlichen Fettpolster auf. Durch den linksseitigen Pneumothorax ließen sich besonders deutliche Skelettveränderungen nachweisen, und zwar war die linke Thoraxhälfte im sagittalen Durchmesser stark abgeflacht. Die linke Lunge war im Thoraxraum mehr zurückgesunken als die rechte.

Im histologischen Bilde waren beide Lungenhälften frei von bronchopneumonischen Herden.

Die rechte Lunge ließ vereinzelte Fettkügelchen hie und da in den Lungengefäßen und Alveolarkapillaren erkennen. Die Abbauerscheinungen waren nur gering und bestanden zumeist in geringer, körnig aussehender Schollen- und Vakuolenbildung. Das Tier hatte vorher in einem Zeitraum von fast 24 Stunden keinen Lebertran mehr bekommen. Die histologische Untersuchung zeigte weiterhin reichlich Fetttröpfchen in den Bronchialknorpelzellen.

Letztere wies auch die linke Lunge auf. Dagegen waren die ebenfalls nur in geringer Menge in den größeren Lungengefäßen und Alveolarkapillaren sich vorfindenden Fettmassen viel deutlicher zersetzt wie rechts. Es zeigten sich zum Teil ausgesprochene Abbauerscheinungen, wie wir sie früher des öfteren schon erwähnt haben, in Form deutlicher Schollen- und Vakuolenbildung bei schmutzig-gelblichem Farbton.

4) K. 14. Am 33. Versuchstage mußte wegen Gewichtsabnahme die Lebertranfütterung ausgesetzt werden. Tötung durch Genickschlag erfolgte am 38. Versuchstage. Die verfütterte Lebertranmenge betrug 272,0 ccm. Am vorletzten Versuchstage hatte das Tier noch 12. ccm. Lebertran bekommen.

Wiederum ergab die Sektion das Vorhandensein stark entwickelter Fettpolster. Der makroskopische Pneumothoraxbefund war deutlich; die linke Lunge war im Thoraxraum etwas zurückgesunken.

Das histologische Bild der rechten Lunge zeigte innerhalb der Alveolarkapillaren ganz vereinzelte Fettanhäufungen, deren Randzonen bereits lipodiäretisch verändert waren, während sie

nach dem Zentrum hin größtenteils ihre homogene Beschaffenheit gewahrt hatten.

Außerdem fanden sich Fetttröpfchen in den Bronchialknorpelzellen.

Bemerkenswert waren sonst rechts nur noch einige stark emphysematöse Partien des histologischen Präparates.

In der linken Lunge dagegen fanden sich, zwar nur noch ganz vereinzelt, in den Alveolarkapillaren stark abgebaute Fettmassen. Besonders zeigten einige ausgeprägt komprimierte Pneumothoraxpartien sehr weitgehende Anzeichen für ein Verschwinden des Fettes innerhalb der Gefäße.

In den Bronchialknorpelzellen links fanden sich ebenfalls wieder Fetttröpfchen.

5) K. 12 kam leider am 38. Versuchstage an der Lungenseuche ad exitum. Die letzte Lebertranfütterung — es handelte sich seit einigen Tagen um 12 ccm. täglich — lag sicherlich über 12 Stunden zurück. Die verfütterte Lebertranmenge betrug 238,0 ccm.

Makroskopisch war ein deutlicher Pneumothorax und die Zeichen einer Bronchopneumonie zu erkennen.

Im histologischen Bilde ließen beide Lungen deutliche Fetteinschlüsse in den Knorpelzellen der Bronchialknorpelknötchen erkennen.

Innerhalb der Kapillaren war beiderseits kein Fett, weder in ab- noch unabgebautem Zustande, zu erkennen, dagegen zeigten sich in beiden Lungen bronchopneumonische Herde.

6) K. 13. Am 19. Versuchstage etwa verschlechterte sich das Allgemeinbefinden des Tieres. Da die „Verdauung“ gegen die Norm dünnflüssig wurde, setzten wir jedes Mal bei Verschlimmerung des Zustandes die Lebertranfütterung für eine gewisse Zeit ab. Meist trat dann rasch Besserung ein. Gegen Ende der Versuchsdauer war das Tier soweit wieder hergestellt, daß uns der plötzliche Tod des Tieres am 42. Versuchstage überraschend kam. Die während der Versuchsdauer verfütterte Lebertranmenge betrug 226,0 ccm.

Die Sektion ergab makroskopisch die typischen Pneumathoraxveränderungen an Lunge und Thorax. Die Fettpolster waren im Allgemeinen gut entwickelt. In der Trachea fand sich schaumiges Sekret. Die Untersuchung des Harnsediments ergab keine Anzeichen für eine Nephritis. Die Todesursache blieb unbekannt.

Wir fanden bei der histologischen Untersuchung Fett in beiden Lungenhälften, nur war es auf der rechten Seite viel homogener und zeigte einen mehr rötlichen Farbton, während links auf der Pneumothoraxseite die Fettmassen viel ausgesprochener ausgebaut waren und, besonders im Gegensatz zu rechts, dieselben grau-gelblich gefärbt waren.

Beiderseits ließen sich auch Fetteinschlüsse in den Bronchialknorpelzellen nachweisen. Die Lungen zeigten keine bronchopneumonischen Herde.

7) K. 3 bekam am 19. Versuchstage die große Lebertranmenge von 16,5 ccm. eingeflöst. Nachmittags desselben Tages erfolgte Tötung durch Genickschlag. Die verfütterte Lebertrangesamtmenge betrug 115,3 ccm.

Bei der Sektion fanden wir stark entwickelte Fettpolster.

Makroskopisch bestand ein deutlicher linksseitiger Pneumothorax.

Das histologische Bild zeigte rechts geringe Abbauerscheinungen der vereinzelt in den Alveolarkapillaren gelegenen Fettmassen.

Wiederum fanden sich Fetttröpfchen in den Bronchialknorpelzellen.

Links ergab das histologische Bild deutlichere Anzeichen für ein Verschwinden des Fettes, als da sind: Aufhellung der Randzonen der Fettmassen, gelblich-schmutziger Farbton derselben statt der mehr roten, normalen Sudanfettfärbung und innerhalb der Fettpartikelchen zum Teil Vakuolen- und Schollenbildung, sodaß dieselben ein gekörntes Aussehen bekamen.

Wieder ließen sich Bronchialknorpelzellen mit Fetteinschlüssen nachweisen.

8) K. 1. Eine Steigerung der Lebertranmenge über 11,0 ccm. täglich vermieden wir in diesem Falle. Am 43. Versuchstage töteten wir das Tier durch Genickschlag. Die innerhalb dieser Zeit verbrauchte Lebertranmenge betrug 270,8 ccm.

Bei der Sektion ergab sich eine deutliche Abflachung der Pneumothoraxseite im ventrodorsalen Durchmesser. Die linke Lunge war deutlich komprimiert.

Im histologischen Bilde zeigten sich die Gefäße der rechten Lunge, besonders aber auch die Alveolarkapillaren mit sehr viel Fett angefüllt. Die Fettverteilung innerhalb der Schnitte war als unregelmäßig zu bezeichnen. Je nach Verlauf der getroffenen Alveolargefäße bildeten die Fettmassen unregelmäßige Formen. Am Alveolenrand sah man bisweilen wurstförmige, zum Teil etwas in das Alveoleninnere hineinragende Fettgebilde, die ebenfalls von uns als durch Fettmassen aufs äußerste gedehnte Alveolarkapillaren angesprochen wurden. Weiterhin fand man Fetttröpfchen in den Bronchialknorpelzellen. In jeder Zelle waren meist 1—2 verschieden große und geformte Fetteinschlüsse nachweisbar. Die mit Sudan III färbbaren Stubstanzen zeigten ein homogenes Aussehen, meist ohne verschwommene Randzonen, oder Schollen- und Vakuolenbildung.

Anders dagegen verhielt sich das histologische Bild der linken, also der Pneumothoraxlunge. Hier sahen wir eine mehr gelbliche Fettfärbung im Vergleich zu rechts und deutliche Abbauerscheinungen. Es wäre besonders die Schollen- und Vakuolenbildung innerhalb der sudangefärbten Massen, weiterhin eine deutliche Annagung der Randgebilde derselben hervorzuheben.

In der Nähe der großen Bronchien und der Adventitialgefäße waren die Abbauerscheinungen viel geringer wie bei den Fettmassen in den Alveolarkapillaren, eine Beobachtung, die Roger und Binet ja auch gemacht haben und auf den geringen Zutritt von Sauerstoff zurückführten.

Auch links fanden sich Fetteinschlüsse in den Bronchialknorpelzellen.

Fassen wir noch einmal kurz die Untersuchungsergebnisse der mit Sonde gefütterten Tiere zusammen!

Bei sämtlichen Kaninchen fanden sich gut entwickelte Fettpolster vor, auch bei denen, die spontan eingegangen waren.

Was das Verschwinden des Fettes bei den an Lungenseuche zugrundegegangenen Tieren anbetrifft, so fand sich bei K. 8 und K. 12, wo die letzte Fettfütterung ante exitum ca. 24—12 Stunden zurücklag, kein Fett mehr in den Alveolarkapillaren. Bei K. 10 dagegen fand sich hie und da Fett in dem Alveolarkapillarnetz beider Lungen. In diesem letzteren Falle waren links auf der Pneumothoraxseite die Fettmengen stärker „lipodiäretisch" verändert. Die letzte Fettfütterung lag in diesem Falle sicherlich auch 12 Stunden zurück.

Bei den sämtlichen anderen 5 Tieren dieser Gruppe fanden sich in dem Alveolarnetz beider Lungenhälften mehr oder weniger reichlich sudangefärbte Massen. Dieselben zeigten beiderseits Anzeichen für ein Verschwinden des Fettes, jedoch war der zweifellos stärkere Abbau auf seiten der Pneumothoraxlunge feststellbar.

Rechts war das Fett im Großen und Ganzen, abgesehen von den Randpartien, homogener und zeigte einen mehr rötlichen Farbton.

Die Form der Fettmassen war bisweilen rund, bisweilen waren sie mehr wurstförmig geschweift, oft durch eine Art Brückenbildung miteinander verbunden und ragten teilweise in das Alveoleninnere vor, von dem sie aber noch durch eine feine Membran getrennt waren.

Auf der linken Seite, wo die Fettmassen in weit ausgeprägterem Maße im Verschwinden begriffen waren, fiel zumeist der schmutzig-gelbe Farbton an Stelle der mehr rötlichen gewohnten Sudanfärbung auf. Die Fettklumpen ließen in ihrem Innern Schollen- und Vakuolenbildung erkennen. Die meist scharf umrissenen Umrandungen der Fetttröpfchen wurden ausgebuchtet und gingen teilweise mit kaum mehr sichtbarer Grenze in ihre Umgebung über.

Bei sämtlichen Tieren dieser Gruppe fanden sich Fetttröpfchen in den Bronchialknorpelzellen.

K. 9 wurde durch eine Magenfistel mit Lebertran gefüttert. Wir wandten diese Versuchsanordnung an, um etwaigen Einwendungen, es könnte sich bei den im mikroskopischen Schnitt vorgefundenen Fettmengen um aspirierte Fettkügelchen handeln — beim Herausziehen oder Einführen der Sonden etwa — entgegenzutreten. Die Operation an dem Versuchstiere wurde von Herrn Dr. Wiedehopf (Assistenzarzt an der chirurgischen Universitätsklinik, Marburg) in liebenswürdiger Weise in Ätharnarkose ausgeführt.

Am 16. Versuchstage ging auch dieses Tier an der Lungenseuche zu Grunde, nachdem 65,0 ccm. Lebertran im ganzen verfüttert worden waren. Die zuletzt beigebrachte Lebertranmenge betrug 6 ccm. pro die. Bei Auffinden des Tieres war die Totenstarre bereits eingetreten.

Makroskopisch ergab die Sektion eine komprimierte linksseitige Pneumothoraxlunge. Beiderseits fanden sich bronchopneumonische Herde. Im Operationsgebiet der Magenfistel zeigten sich keinerlei Entzündungserscheinungen.

Histologisch fanden wir in beiden Lungenhälften ganz vereinzelt Fett, und zwar war der deutlichere Fettabbau wiederum auf der linken Seite nachzuweisen.

Beiderseits konnte man reichlich Fetteinschlüsse in den Bronchialknorpelzellen erkennen.

Der Vollständigkeit halber wären noch bronchopneumonische Herde mit kleinzelliger Infiltration in beiden Lungenhälften zu erwähnen.

In diesem Falle war eine Aspiration von Fett sicherlich ausgeschlossen. Da hier sich keine Fettelemente in den Alveolarepithelien nachweisen ließen, wie bisweilen bei den mit Sonde gefütterten Versuchstieren, mußten wir solche wohl als durch das Sondierungsverfahren bedingte aspirierte Fettelemente ansprechen.

Die nächste Gruppe umfaßt 5 Versuchstiere, denen wir Lebertran intravenös injizierten. 4 Tiere hatten einen linksseitigen Pneumothorax, eines war normal.

1) K. 15 bekam keinen Pneumothorax angelegt. Wir injizierten zunächst **1** ccm. Lebertran in eine Ohrvene. Außer großer Unruhe und deutlicher Atemnot stellten sich keine Besonderheiten gegenüber der Norm ein. Am nächstfolgenden Nachmittage gaben wir dem Tiere nochmals **1** ccm. Lebertran intravenös. In Kürze trat stärkste Atemnot auf mit starkem Nasenflügel- und Flankenatmen. Das Tier legte sich auf die Seite und kam etwa 20 Min. nach Injektion unter Schreiausstoßung ad exitum.

Bei der Sektion ließ sich eine deutliche Blutemulgierung mit Fetttröpfchen nachweisen.

Ein Vergleich zwischen rechts und links erübrigte sich natürlich in diesem Falle. Die Kapillaren waren fast ausnahmslos mit Fett prall, wurstförmig angefüllt, als wenn die Fettmassen durch ein vis a tergo mit großer Kraft hinein injiziert worden wären. Am Rande waren dieselben hie und da deutlich im Abbau begriffen. Die Kapillarendothelien waren zum Teil etwas geschwollen, ein Vorgang, den Roger Binet und J. Verne in ähnlicher Weise bereits angedeutet haben.

2) K. 7 injizierten wir etwa **20—30** Min. nach der linksseitigen Pneumothoraxanlage **1** ccm. Lebertran langsam in eine Ohrvene. Es setzten ziemlich rasch Atemnoterscheinungen ein. Das Tier wurde auffallend unruhig und endete 3—4 Min später unter Schreiausstoßung und Krämpfen. Wiederum wurden etwa $^1/_2$ Stunde später beide Lungen in Formalin eingelegt.

Bei der Sektion war makroskopisch die rechte Lunge emphysematös gebläht. Die Pneumothoraxlunge war außerordentlich stark geschrumpft.

Im histologischen Bilde zeigte die rechte Lunge ziemlich ausgeprägte Abbauerscheinungen. Die Fettmassen lagen zum Teil scheinbar frei im Alveolarlumen. An einzelnen Stellen sah man jedoch ihnen aufliegend deutlich gefärbte, plattgedrückte

Zellkerne, sodaß man daraus schließen konnte, daß sehr gedehnte Zellwände die Fettmassen noch vom Alveolarlumen abtrennten.

In der linken Lunge dagegen war der Fettabbau viel weiter vorgeschritten. Man sah im ganzen histologischen Präparate kein homogenes Fett mehr, sondern überall Vakuolen- und Schollenbildung. Wiederum stand der schmutzige, gelblich-graue Farbton der Fettmassen im Vordergrund. Während normaler Weise Fetttröpfchen in der Regel scharf umschriebene Randpartien aufweisen, waren dieselben in unserem Falle verschwommen und ganz unregelmäßig. Einige etwas weniger angedaute Ausläufer ragten teilweise von den Zentren der Fettpartikelchen in die Peripherie vor. An anderen Stellen sahen die Randzonen der Fettmassen richtig angenagt aus, teilweise mit tief eingefressenen Buchten versehen. Man hatte den Eindruck, daß die Fettzerstörung vom Rande der Fettmassen her nach der Mitte zu fortschritt. Auch in der linken Lunge sah man scheinbar frei im Alveolarlumen liegende Fettmassen.

Rechts wie links enthielten die Bronchialknorpelzellen reichlich Fettkügelchen.

3) K. 6 wurden **6** Tage nach einer linksseitigen Pneumothoraxanlage **5** ccm. Lebertran langsam in eine Ohrvene injiziert. Alsbald trat unter sehr starken dyspnoischen Erscheinungen, Krämpfen und Schreiausstoßungen der Exitus ein.

Die Sektion ergab wiederum eine gewisse Blähung der rechten Lunge und ließ die linke stark geschrumpft erscheinen.

Es fand sich auf seiten des Pneumothorax ein bedeutend stärkerer Fettabbau im Vergleich zu rechts. Die einzelnen Abbauerscheinungen haben wir ja des öfteren schon erwähnt und wollen deshalb an dieser Stelle nicht näher darauf eingehen.

Fassen wir zunächst noch einmal die Untersuchungsergebnisse eben aufgeführter drei Tiere zusammen, so sehen wir, daß sich makroskopisch keine Krankheitszeichen an den Lungen nachweisen lassen. Soweit ein Pneumothorax angelegt war, ließ er sich auch deutlich erkennen.

Das Alveolarkapillarnetz war gleichsam von Fett injiziert, sodaß die Kapillaren stark gedehnt bisweilen weit in das Alveolarlumen hineinragten. Auch feinere Verzweigungen der Bronchialarterien und noch größere Lungengefäße waren hier und da mit Fett gefüllt.

Die Gefäßendothelien erwiesen sich bisweilen im histologischen Bilde als deutlich gequollen, jedoch ließ sich in den Endothelzellen selbst kein Fett nachweisen.

Bei vergleichender Lungenbetrachtung fanden sich auf der Pneumothoraxseite deutliche Anzeichen für ein Verschwinden der Fettmassen, während dieselben auf der rechten Seite ein homogenes Aussehen gewahrt hatten. Die Abbauerscheinungen als solche entsprachen immer wieder der bereits oben angeführten Art.

Bei den zwei folgenden Tieren der Gruppe mit intravenöser Lebertraninjektion lag uns daran, einmal die Einwirkung ein und desselben Lungengewebes auf Lebertran in genau festgelegten Zeitabständen zu prüfen unter gleichzeitiger Vergleichung von komprimierter und nichtkomprimierter Lunge.

4) K. 16 wurde 7 Stunden nach linksseitiger Pneumothoraxanlage 1 ccm. Lebertran in eine Ohrvene injiziert. Das Versuchstier fiel alsbald auf die Seite und endete unter Krämpfen und Schreiausstoßung.

Bei der Sektion ergab sich, daß die linke Lunge durch den Pneumothorax stark komprimiert war.

Um die Untersuchung in oben angegebener Art ausführen zu können, teilten wir die linke und die rechte Lunge gleich nach der Sektion in je drei Stücke (also 6 im ganzen!), und es wurde zunächst sofort einmal ein Stück der normalen und eins der Pneumothoraxhälfte (mit a. r. und a. l. bezeichnet) in Formalin eingelegt. Die übrigen Lungenteile wurden vorläufig in eine Warmblüterringerlösung mit folgender Zusammensetzung hineingetan:

$Na\,Cl = 9{,}25$; $KCl = 0{,}3$: $Ca\,Cl_2 = 0{,}3$; auf 1000,0 (Prof. Gürber.)

Die Lungenteilchen in der Ringerlösung, die im Brutofen auf etwa Körpertemperatur gehalten wurde, blieben vorläufig darin liegen. Zwei weitere Stücke (b. r. und b. l.) der zu vergleichenden Lungenhälften wurden etwa eine gute Stunde später aus der Ringerlösung herausgenommen und dem Formalin beigefügt. Die letzten Teile (c. r. und c. l.) blieben die Nacht über im Brutschrank und wurden am anderen Morgen gut $15^1/_2$ Stunden später als die ersten Lungenstücke der Formalinlösung zugefügt.

Die histologische Untersuchung von a. l. und a. r. zeigte zunächst eine extrem ausgeprägte linksseitige Lungenkompression. Abbauerscheinungen waren auf beiden Seiten vorhanden; links aber waren sie im Vergleich zu rechts viel ausgeprägter und befanden sich in einem deutlich vorgeschrittenen Stadium. Besonders interessant war für uns dies Ergebnis, da bei diesem makroskopisch und mikroskopisch so ausgeprägten Pneumothorax sicherlich der Gas- und damit auch Sauerstoffaustausch im Vergleich zur nichtkomprimierten Seite bedeutend herabgesetzt war.

Bei den etwa eine Stunde später eingelegten Lungenteilen war der Abbau als solcher wohl rechts wie links weiter fortgeschritten; aber auch hier war bei vergleichender Betrachtung die Fettzerstörung der linken Lunge der der rechten vorausgeeilt.

Die über 15 Stunden eingelegten Lungenteile zeigten noch einen höheren Grad des Fettabbaues auf beiden Seiten, indem derselbe auf der linken Seite in unverändert ausgeprägterem Maße sich darstellte. Man fand links jetzt kaum noch homogene Fettmassen.

Allgemein sei noch bemerkt, daß mit der Dauer der Einlage von Lungenstückchen in die Ringerlösung, makroskopisch und mikroskopisch die Pneumothoraxerscheinungen des Gewebes sich zurückbildeten, und die Alveolen nicht mehr komprimiert erschienen und sich wieder erweiterten.

5) Bei K. 17 war die Versuchsanordnung die gleiche. Wiederum legten wir einen linksseitigen Pneumothorax an. Nicht ganz **7** Stunden später wurde dem Tier **1** ccm Lebertran in eine Ohrvene injiziert. Es setzte zwar sichtbare Atemnot ein, jedoch waren die Erstickungserscheinungen längst nicht so ausgeprägt wie bei K. 16. Etwa **5** Min. später wurde eine abermalige Injektion von **1** ccm Lebertran vorgenommen. Zugleich trat stärkste Atemnot und mit einem Schrei der Exitus ein.

Wiederum zeigte sich bei der Sektion eine starke Kompression der Lunge auf der Pneumothoraxseite.

Auch hier teilten wir jede Lungenhälfte in drei gleiche Teile und legten die mit a. r. und a. l. bezeichneten Teile sogleich in Formalin. Gut eine Stunde später die Teile b. r. und b. l. und am nächsten Morgen, ca. $15^1/_4$ Stunden später, die letzten Teile c. r. und c. l. In der Zwischenzeit lagen wie auch bei K. 16 die später eingelegten Teile in einer im Brutofen auf ca. 37 Grad gehaltenen Ringerlösung. Gleichfalls wie bei K. 16 waren die anfangs stark komprimierten Lungenabschnitte der Pneumathoraxlunge nach längerem Verweilen in der Ringerlösung zu etwa der Norm entsprechendem Volumen zurückgekehrt.

Bei histologischer Untersuchung der Teile a. r. und a. l. zeigte sich wiederum links der bei weitem stärkste Abbau. Nur im Bereich der großen Bronchien waren die Fettmassen fast alle noch homogen und augenscheinlich weniger angedaut, eine Tatsache, die Roger und Binet ja auch bereits früher erwähnt haben und mit einem geringeren Sauerstoffzutritt zu erklären suchten.

Bei vergleichender Untersuchung der Lungenteile b. r. und b. f. zeigte sich beiderseits bereits ein stärkerer Abbau wie bei a. r. und a. l. Doch waren rechts noch verhältnismäßig zahlreiche homogene Fettmassen nachweisbar. Links zeigte sich wiederum in den Randpartien der Lunge ein stärkerer Abbau, während derselbe im Bereich und Nähe der großen Bronchien sich schwächer ausnahm. Alles in allem genommen, war der Abbau links natürlich wieder ausgeprägter wie auf der rechten Seite.

c. r. ließ im Gegensatz zu c. l. immer noch reichlich homogene Fettmassen erkennen. Die Erscheinungen eines scholligen Zerfalls waren nur gering. Dagegen zeigte die linke Lunge sowohl im Vergleich zu b. l. wie zu c. r. starke Abbauerscheinungen mit all den mannigfachen ja schon des öfteren erwähnten Fettveränderungen.

Die Kapillaren waren beiderseits zum Teil sehr stark erweitert. Besonders deutlich zeigte sich an manchen Stellen das Fortschreiten des Verdauungsprozesses vom Rande der Fettmassen nach deren Mitte zu.

Bei einer letzten Gruppe von 2 Tieren versuchten wir tracheal Lebertran zu applizieren.

Wegen geplanter längerer Versuchsanordnung sahen wir von einer Tracheotomie ab, desgleichen wurde kein Pneumothorax angelegt, da wegen der aufgehobenen Lungenexkursionen auf der linken Seite, und damit aufgehobenem Inspirationsvermögen, doch nur geringe Fettmengen in die linke Lunge hätten gelangen können, und somit irgend eine vergleichende Gegenüberstellung der linken und rechten Lungenhälfte von vornherein zwecklos erscheinen mußte.

1) K. 4 wurde eine Lebertranemulsion in die hintere Rachenhöhle hineingespritzt. Der Versuch wurde 2 Tage später wiederholt. Am nächsten Tage steigerten wir die einzuspritzende Emulsionsmenge, und es trat im Anschluß hieran unter starken dyspnoischen Erscheinungen der Exitus ein.

Die Sektion erfolgte erst etwa 6 Stunden später, um dem Lungengewebe Gelegenheit zu geben, über längere Zeit hin auf die Fettmassen einzuwirken.

Das histologische Bild im Vergleich zwischen rechter und linker Lunge war hier natürlich einheitlich. Die Alveolen waren mit Fettmassen, die deutlich schollenförmigen Zerfall und die üblichen Fettabbauerscheinungen aufwiesen, stark angefüllt.

2) K. 5 wurde ebenfalls in Rückenlage Lebertran, dieses Mal nur in reiner Form, in den hinteren Rachenraum hineingespritzt. Die Versuche wurden an mehreren aufeinanderfolgen-

den Tagen wiederholt. Bei dem letzten Aspirationsversuch hörte die Atmung auf. Das Tier fiel leblos auf die Seite. Sofort wurde künstliche Atmung vorgenommen, um noch möglichst viel Fett in die Lungen sich einsaugen zu lassen. Allmählich setzte gegen alles Erwarten wieder spontane Atmung ein, und 5 Min. später hatte sich das Tier soweit wieder erholt. Eine halbe Stunde später erfolgte Tötung durch Genickschlag.

Die Sektion wurde sofort vorgenommen.

Die histologische Lungenuntersuchung zeigte dieselben Ergebnisse wie bei K. 4, also deutliche Abbauerscheinungen der in die Alveolen aspirierten Fettmassen.

Der Unterschied in der Versuchsanordnung zwischen K. 4 und K. 5 bestand hauptsächlich darin, daß K. 4 durch die Aspiration ad exitum kam, und damit nur eine „tote" Lunge allerdings 6 Stunden etwa auf die Fettmassen einzuwirken vermochte. K. 5 hingegen überstand die Aspiration, und es war hiermit die Möglichkeit gegeben, etwa $^1/_2$ Stunde lang die Lunge eines lebenden Organismus auf das Fett einwirken zu lassen.

Ein deutlicher Unterschied in der Intensität des Fettabbaues zwischen K. 4 und K. 5 bestand aber nicht.

Zusammenfassung.

Die bei uns in den Pneumothoraxlungen hauptsächlich beobachteten Fettabbauerscheinungen sind ja bereits des öfteren von früheren, besonders französischen Autoren erkannt und beschrieben worden. Um nochmals die Hauptsachen daraus hervorzuheben, fanden auch wir die Fettmassen thrombusartig hauptsächlich in dem Alveolarkapillarnetz, aber auch in größeren Lungengefäßen. Je nach Lage und Richtung des mikroskopischen Schnittes hatten die sudangefärbten Bestandteile bald mehr oder weniger regelmäßig runde, bald mehr geradlinige oder geschweifte Formen. Oft fanden wir sie scheinbar frei im Alveolarlumen liegen, aber fast in allen Fällen ließen plattgedrückte Zellkerne doch noch eine Gewebsabgrenzung vermuten. Ebenso konnten

wir nach unseren Befunden die unregelmäßige Fettverteilung innerhalb der mikroskopischen Schnitte bestätigen.

Fetttröpfchen in den Bronchialknorpelzellen ließen sich bei fast allen Versuchstieren nachweisen, auch bei dem nicht mit Fett gefütterten Kontrolltier.

Was den Fettabbau als solchen anbetrifft, so haben wir auch die große Schnelligkeit der „lipodiäretischen" Lungenfunktion nachweisen können. Erinnert sei nur an die Versuchstiere K. 16 und K. 17, bei denen bereits 10—15 Min. nach der Fettinjektion die ersten Lungenabschnitte in Formalin eingelegt waren. Trotzdem ließ das mikroskopische Bild schon bei beiden deutliche Fettabbauerscheinungen erkennen. Roger, Binet und J. Verne beobachteten eine solche ebenfalls 15—20 Min. post injectionem.

Der Abbauprozeß ließ sich an der Veränderung der Fettfärbbarkeit und der Gestaltung der Fettmassen erkennen. Statt der roten Sudanfärbung bildete sich ein schmutzig-gelblicher Farbton.

Die Gestaltveränderung der Fettmassen war eine mannigfache. Allgemein konnte man sagen, daß der Abbauprozeß an der Peripherie beginnend, nach der Mitte der Fettmassen zu fortschritt. Die meist regelmäßig konturierten Massen nahmen dann oft ganz bizarre Formen an mit deutlicher Nischen- und Buchtenbildung, indem gleichzeitig ihre Randzonen sich immer mehr aufhellten, je nach schnellerem oder langsamerem Verlust ihres Fettcharakters. Innerhalb der Fettpartikelchen selbst bildeten sich Vakuolen und Schollen, so daß sonst homogene Fettbestandteile ein gekörntes Aussehen annahmen.

Weiter beobachteten wir auch, daß kleine Fettpartikelchen, die das Gefäßlumen an sich nicht verstopften, trotzdem gegen die Gewalt des strömenden Blutes an den Kapillarwandungen hängen blieben, woraus die Franzosen hauptsächlich den Begriff der „Lipopexie" herleiteten.

Desgleichen konnten wir den stärkeren Abbau in den Alveolargefäßen gegenüber dem größerer Lungengefäße und der Bronchialkapillaren bestätigen.

Ausdrücklich möchten wir aber an dieser Stelle darauf hinweisen, daß es sich um keinen intrazellulären Abbauprozeß, wie ihn Roger, Binet und J. Verne beschrieben haben, gehandelt hat. Sie erwähnen nämlich den Befund, daß „innerhalb von Kongestivherden infolge operativer Manipulationen an der Lunge, die Endothelzellen der Gefäße, in denen die Zirkulation stockt, hypertrophieren. Sie trennten aber diesen „processus phagocytaire, intra-cellulaire, pathologique", bei dem es zur Fettzerstörung innerhalb der Kapillarendothelien kommt, scharf von dem Bilde der intravaskulären Verdauung."

Besonders bei unseren Tieren mit intravenöser Lebertraninjektion fand sich bisweilen eine deutliche Schwellung der Kapillarendothelien, jedoch ließ sich intrazellulär niemals Fett nachweisen, sondern die sudangefärbten Massen lagen in den Alveolargefäßen und bildeten, wenn im Längsschnitt getroffen, oft lange, wurstförmig geschweifte Gebilde.

Bis jetzt handelte es sich nur um intravenös liegende Fettmassen, gleichgültig, ob dieselben durch Injektion oder über den Magen-Darm-Weg in die Blutbahn gelangt waren.

Bei Anwendung der trachealen Fettapplikation legten wir den Versuchstieren keinen Pneumothorax an. Auf sämtlichen histologischen Schnitten fanden wir deutliche Fettabbauerscheinungen der nun innerhalb der Alveolen liegenden Fettmassen.

Was den allgemeinen körperlichen Zustand der Versuchstiere anbelangt, so beobachteten wir meistens ein deutliches Ansteigen der Gewichtskurven und bei der Sektion das Vorhandensein stark entwickelter Fettpolster im Gegensatz zu Parisot, J. et H. Hermann, die Gewichtsabnahmen und Schwinden der Fettpolster beobachtet haben wollten.

Mit ihnen stimmten wir, was die gesteigerte Freßlust der Tiere anbetraf, überein.

Lungenschnitte von K. 6 [Injektion von 1 ccm Lebertran in Ohrvene, Sudanfärbung].

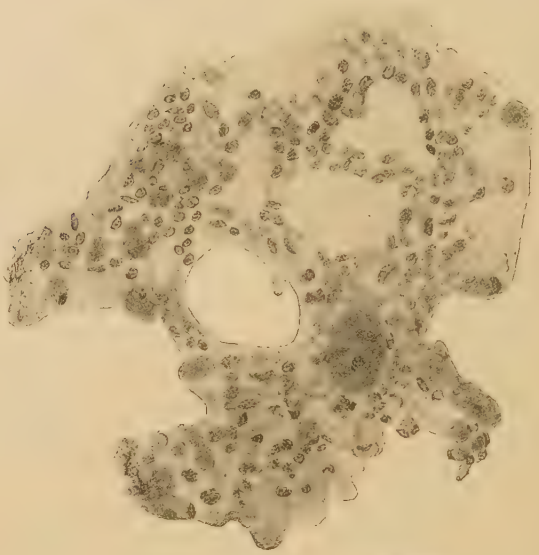

Abb. 1

Normale Kaninchenlunge (rechts): Kapillaren z. T. prall mit Fett gefüllt. Fettmassen z. T. wurstförmig, homogen.

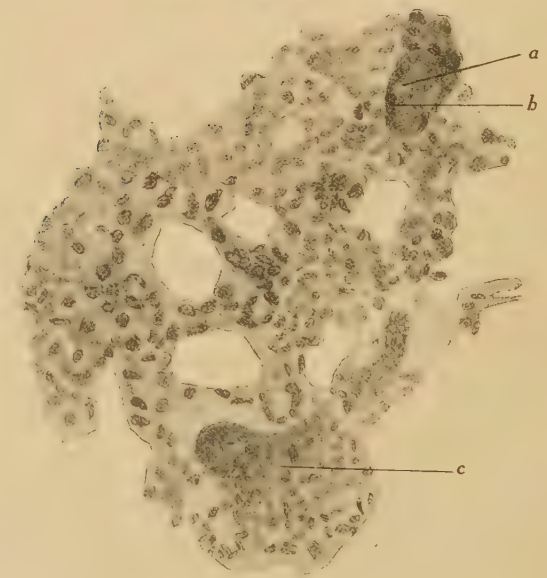

Abb. 2

Pneumothoraxlunge (links) Kapillaren ebenfalls z. T. prall mit Fett gefüllt. Fettmassen hier aber stark schollig zerfallen. Bei *a* Vakuolenbildung, bei *b* geschwollenes Endothel, bei *c* scholliger Zerfall.

Bei Gegenüberstellung von normaler Lunge und Pneumothoraxlunge ließ das histologische Bild ein deutlicheres Verschwinden des Fettes auf der Pneumothoraxseite erkennen. Ob eine gesteigerte lipolytische Fermentwirkung auf seiten des Pneumothorax als Ursache hierfür vielleicht in Betracht gezogen werden muß, soll hier nicht entschieden werden.

Was das Vorhandensein von Sauerstoff anbetrifft, der nach Angabe französischer Autoren ja eine große Rolle beim Fettabbau innerhalb der Lunge spielen soll, so war in unseren Fällen der Sauerstoffzutritt durch die Pneumothoraxanlage zum mindesten stark eingeschränkt, wenn natürlich auch eine vollständige Ausschaltung einer Lungenhälfte aus der Atmung nicht erreicht werden konnte.

Literaturverzeichnis.

1. **Artom,** Camillo. Contribution à l'étude du métabolisme de la cholestérine. VII.
   Sur l'action cholestérogénétique et cholestérolytique des extraits de tissus animaux.
   [Inst. de physiol., univ., Palerme.] Arch. internat. de physiol. Bd. 23, H. 4, S. 409—422. 1924. Ref.
2. **Assalini.** Assalinis Versuch über die Krankheiten des lymphatischen Systems und die Mittel, die Wirkungen verschiedener giftiger Substanzen im Körper zu verhüten.
   Aus dem Französischen übersetzt. Desden 1792.
3. **Berczeller.** Über die lipolytische Wirkung verschiedener Organextrakte.
   Biochem. Zeitschr. 44., 185—92. 1912. Ref.
4. **Binet,** Léon und J. **Verne.** L'absorption des graisses par la plèvre.
   Ann. d'anat. pathol. méd.-chir. Bd. 2, No. 2, S. 97—104. 1925. Ref.
5. **Boerhaave,** H. Institutiones Medicae in usus annuae Exercitationis Domesticos Digestae ab Hermanno Boerhaave. MDCCXL.
6. **Busquet,** H. et Ch. **Vischniac.** L'absence de lipase dans le sang non extravasé.
   Cpt. rend. des séances de la soc. de biol. Bd. 83, No. 19, S. 844 bis 845. 1920. Ref.
7. **Busquet,** H. et Ch. **Vischniac.** Le poumon, organe de fixation élective de l'huile injectée dans le sang.
   Cpt. rend. des séances de la soc. de biol. Bd. 84, No. 17, S. 852 bis 853. 1921, Ref.
8. **Doyon,** M. und A. **Morel.** Lipolyse im Blut.
   Compt. rend. soc. biolog. 58, 616—17. 1905. Ref.
9. **Fauré-Fremiet,** E. A propos des „cellules à graisse" de l'alvéole pulmonaire.
   Cpt. rend. des séances de la soc. de biol. Bd. 83, No. 1, S. 11—13. 1920. Ref.
10. **Fleiner,** W. Über die Resorption corpusculärer Elemente durch Lungen und Pleura.
    Virchow's Arch. CXII, 1 und 2, S. 97 und 282. 1888. Ref.

11. **Freudenberg,** Ernst. Zur Lehre vom Fettstoffwechsel.
Biochem. Zeitschr. **45,** 467—487. Phys.-chem. Inst. Straßburg. 1912.

12. **Gilbert,** A. et J. **Jomier.** La Fonction Graisseuse du Poumon.
Paris Médical, 14. Année Nr. 3, S. 62—65. 1924.
1. La graisse dans les capillaires du poumon. S. 62—63.
2. Les cellules à graisse et à poussières du poumon. S. 63—64.
3. Autres localisations de la graisse dans les poumons. S. 64.
4. L'évolution de la graisse dans le poumon. S. 64—65.

13. **Grigaut,** A. et R. **Yovanovitsch.** Lipogénèse et lipoïdogénèse dans l'organisme animal.
Cpt. rend. des séances de la soc. de biol. Bd. **92,** No. 1, S. 17 bis 20. 1925. Ref.

14. **Guieysse-Pellisier,** A. Recherches sur l'absorption de l'huile dans le poumon.
[Inst. de rech. biol., Sèvres.] Cpt. rend. des séances de la soc. de biol. Bd. 83, No. 18, S. 809—811. 1920. Ref.

15. **von Haller,** A. Alberts von Haller, Grundriß der Physiologie für Vorlesungen. Berlin. 1788.

16. **Izar,** Guido. Studien über Lipolyse.
Biochem. Zeitschrift **40,** S. 390—419; a. Biochemica. e. Therap. sperim **4.** 79—81. 1912. Ref.

17. **Kawahara,** Mizuchi. Über die Durchlässigkeit der Wirbeltierlunge für corpusculäre Elemente.
[Inst. f. allg. u. vergl. Physiol., Univ. Wien.] Pflügers Arch. f. d. ges. Physiol. Bd. **206,** H. 2/3, S. 352—359. 1924. Ref.

18. **Köszeg,** Franz. Über die Verteilung der Fette im Organismus. Ein Beitrag zur Pharmakologie wasserunlöslicher Arzneimittel.
[Pharmakol. Inst., Elisabeth-Univ., d. Z. Budapest.] Arch. f. exp. Pathol. und Pharmakol. Bd. **101,** H. 5/6, S. 305—315. 1924. Ref.

19. **Lombroso,** Ugo. Sur le métabolisme des graisses. Sér. II. Les acides gras supérieurs dans les organes en autolyse. Note I. Comment se comportent les acides gras dans le foie et le poumon des chiens, soumis au jeûne ou alimentés, au cours de l'autolyse aseptique.
[Inst. de physiol., univ., Messine] Arch. internat. de physiol. Bd. **22,** H. 1, S. 1—8. 1923. Ref.

20. **Lombroso,** Ugo. Sur le métabolisme des graisses. Sér. II. Les acides gras supérieurs dans les organes en autolyse. Note II. Le sort des acides gras dans le foie durant une autolyse prolongée. Action de l'acétone sur la néoformation des graisses supérieures.
[Inst. de physiol., univ., Messine]. Arch. internat. de physiol. Bd. **22,** H. 1, S. 9—16. 1923. Ref.

21. **Mayer,** I. C. A. Beschreibung des ganzen Menschlichen Körpers mit den wichtigsten neueren Anatomischen Entdeckungen bereichert, nebst Physiologischen Erläuterungen von I. C. A. Mayer. Berlin und Leipzig. 1786.

22. **Pagenstecher,** A. Das Vorkommen von Lipasen in Geweben. Biochem. Zeitschrift. **18,** 285—301. 1909. Ref.

23. **Parisot,** I. et H. **Hermann.** Action du pneumothorax artificiel expérimental sur la nutrition générale et la croissance. Laborat. d. physiol. et laborat. de pathol. gén. exp., Nancy.] Cpt. rend. des séances de la soc. de biol. Bd. **87,** Nr. 22, S. 177 bis 178. 1922. Ref.

24. **Peiper,** E. Über die Resorption durch die Lungen. Zeitschrift f. klin. Medizin. **8,** 293—301. 1884. Ref.

25. **Porter,** A. E. Die Verbreitung der Fett-, Lecithin- und wachsspaltenden Fermente in den Organen. Münchn. med. Wochenschrift. **61,**1775—76. 1914. Ref.

26. **Roger,** Henri. La fonction lipolytique du poumon. Bull. de l'acad. de méd. Bd. **86,** No. 31, S. 129—133. 1921. Ref.

27. **Roger,** H. et Léon **Binet.** Le pouvoir lipolytique du sang et des tissus. Cpt. rend. des séances de la soc. de biol. .Bd. **86,** No. 2, S. 79 bis 80. 1922. Ref.

28. **Roger,** H. et Léon **Binet.** Le pouvoir lipolytique (lipodiérèse) du sang artériel et du sang veineux. Cpt. rend. des séances de la soc. de biol. Bd. **86,** No. 4, S. 203 bis 204. 1922. Ref.

29. **Roger,** H. et Léon **Binet.** Le métabolisme des graisses; lipopexie et lipodiérèse pulmonaires. Presse méd. Jg. **30,** No. 26, S. 277—279. 1922. Ref.

30. **Roger,** H. et Léon **Binet.** Nouvelles recherches sur la lipopexie et la lipodiérèse pulmonaires. Cpt. rend. des séances de la soc. de biol. Bd. **87,** No. 20, S. 24 bis 26. 1922. Ref.

31. **Roger,** H., Léon **Binet** et J. **Verne.** La lipodiérèse pulmonaire. Journal de Physiologie et de Pathologie Générale. Tome XXI. No. 3, S. 461—465. 1923.

32. **Roger,** G. H., et Léon **Binet.** Recherches sur la physiologie du poumon. Rev. de méd. Jg. **42,** No. 1, S. 1—20. 1925. Ref.

33. **Saxl,** Paul. Über Fett- und Esterspaltung in den Geweben. Biochem. Zeitschr. **12,** 343—60. Physiol. Inst. Wien. 1908.

34. **Schmitz,** Ernst und Fritz **Peiser.** Über die chemischen Vor-

gänge bei der Lipodiärese in der Lunge. (Physiol. Inst., Univ. Breslau.)
Biochem. Zeitschr. Bd. **160**, H. 1/3, S. 20—27. 1925. Ref.

35. **Schulz,** Hugo. Zur Kenntnis der Oxydation der Fette.
Pflüger's Archiv **15**, 398—404. Physiol. Lab. in Bonn. 1877. Ref.

36. **Sicard, Fabre** et **Forestier.** La lipodiérèse chez l'homme.
Cpt. rend. des séances de la soc. de biol. Bd. **88**, No. 17, S. 1255 bis 1257. 1923. Ref.

37. **Sicard,** J.—A., **Fabre** et G. **Forestier.** La lipodiérèse chez l'homme.
Bull. de la soc. de chim. biol. Bd. **5**, No. 5, S. 413—425. 1923. Ref.

38. **Sieber,** Nadina. Die Fettspaltung durch Lungengewebe.
Zeitschr. f. physiol. Chem. **55**, 177—206. 1908. Ref.

39. **Sieber,** Nadina. Die Lipoide der Lunge.
Zeitschr. f. physiol. Chem. **62**, 250—253. 1909. Ref.

40. **Thiele,** Francis, Hugo. Über die lipolytische Wirkung der Gewebe,
Biochem. Journ. **7**, 287—96. 1913. Ref.

41. **Zaaijer,** E. L. Le pouvoir lipolytique du poumon.
[Laborat. de physiol., univ., Amsterdam.] Arch. néerland. de physiol. de l'homme et des anim. Bd. **8**, H. 2, S. 184—186. 1923. Ref.

42. **Ziegler,** Kurt. Über parenterale Resorption und Transport von Neutralfett.
[Med. Poliklinik, Freiburg i./Br.] Zeitschr. f. d. ges. exp. Med. Bd. **24**, H. 1/4, S. 242—261. 1921. Ref.

Lebenslauf.

Ich, Hans Schmidt, wurde am 2. August 1901 zu Rastatt in Baden als Sohn des späteren Majors a. D. Karl Schmidt und seiner Ehefrau Paula Schmidt, geb. Schön, geboren. Meine Eltern waren evangelischer Konfession. Den ersten Schulunterricht bekam ich in einer Privatschule in Trier. 1908 wurde mein Vater nach Metz versetzt. Hier besuchte ich die Vorschulklassen des Lyzeums zu Metz und wurde 1910 nach Sexta der gleichen Anstalt versetzt. 1913 siedelten wir nach Kassel über. Daselbst trat ich Sommer (Johannis) 1913 in die Quarta des Kgl. Wilhelms-Gymnasiums ein, durchlief glatt meine Schullaufbahn und verließ am 2. März 1920 nach bestandener Reifeprüfung die Anstalt, um Medizin zu studieren.

Als Studienuniversität besuchte ich zunächst Marburg, wo ich bis zum bestandenen Physikum 5 Semester verweilte. (Sommer-Sem. 1920—Sommer-Sem. 1922.)

Das Winter-Sem. 1922/23, also mein erstes klinisches Semester, verbrachte ich in Göttingen, um aber schon im folgenden Sommersemester 1923 nach Marburg zurückzukehren. Ein Universitätswechsel kam für mich infolge verschiedener Umstände nicht mehr in Frage. Am 17. Juni 1925 bestand ich mein medizinisches Staatsexamen mit dem Prädikat „sehr gut".

Die erste Zeit nach dem Staatsexamen benutzte ich zur experimentellen Fertigstellung meiner Doktorarbeit.

Am 1. 8. 1925 begann ich mein praktisches Jahr am städtischen Krankenhause zu Siegen i./W. bei Herrn Prof. Dr. med. Kehl.

Vom 1. 4. 26. bis 31. 7. 26. war ich Medizinalpraktikant an der Univ.-Hals-, Nasen- und Ohrenklinik zu Marburg/L. bei Herrn Prof. Dr. med. Uffenorde.

Am 1. 8. 26. wurde mir die Approbation als Arzt zuerteilt.

Vom 1. 8. 26. bis 31. 10. 26. war ich als Volontärassistent am Pathologischen Institut der Krankenanstalten zu Bremen bei Herrn Prof. Dr. med. Borrmann tätig.

Zur Zeit bin ich Volontärassistent an der Univ.-Hals-, Nasen- und Ohrenklinik zu Jena bei Herrn Prof. Dr. med. Brünings.

Meine derzeitigen akademischen Lehrer waren:

Vorklinisch (Marburg/L.):

Prof. Dr. med. von Auwers, Göppert, Hofmann, Korschelt, Kutscher, Meyer, Nordhausen, Richarz, Schaefer, Strecker, Take, Veit.

Klinisch (Göttingen):

Prof. Dr. med. Damsch, Eichelberg, Heubner, Kaufmann, Lochte, Meyer, Reichenbach, Riecke, Rosenthal, Stich.

Dr. med. Dietrich, von Gaza, Lehmann, Seyderhelm.

Klinisch (Marburg/L.):

Prof. Dr. med. Bonhoff, Burckhardt, Esch, Freudenberg, Göppert, Gürber, Hildebrand, Läwen, Eduard Müller, Ruete, Schwenkenbecher, Stargardt, Stertz, Uffenorde, Versé, Zangemeister.

Dr. med. Moog, Müller, Schall, Scharnke, Schenk, Wiedhopf, Wieloch.